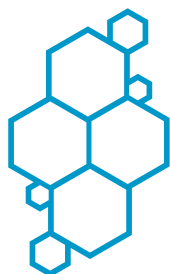



SOCIETATEA ROMÂNĂ
DE CATARACTĂ
ȘI CHIRURGIE REFRACTIVĂ

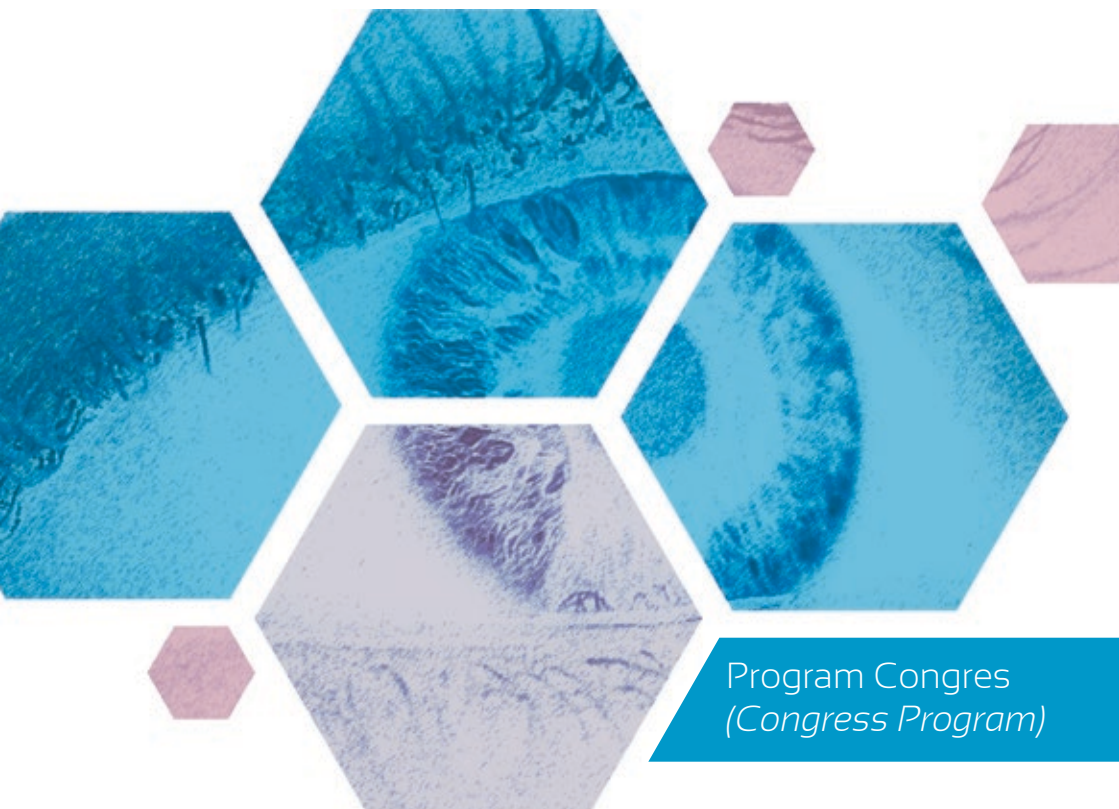


AL II-LEA CONGRES AL SOCIETĂȚII ROMÂNÎ DE CATARACTĂ ȘI CHIRURGIE REFRACTIVĂ CU PARTICIPARE INTERNAȚIONALĂ ȘI CONFERINȚA ANUALĂ Ă SOCIETĂȚII ROMÂNÎ RETINA

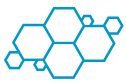18-21 IUNIE 2015 | HOTEL EUROPA | EFORIE NORD

www.srccr2015.medical-congresses.ro

www.srccr.ro



Program Congres
(Congress Program)



Mesaj de bun venit (*Welcome words*)

Dragi colegi,

Succesul primului Congres Național de Cataractă și Chirurgie Refractivă a fost posibil în primul rând datorită vouă, celor care ați participat în număr mare cu lucrări interesante și abordări moderne ale subiectelor care ne preocupă. A trecut un an în care experiența noastră s-a îmbogățit, cu toții suntem în căutare de soluții noi, corecte și inovatoare, în concordanță cu progresul tehnologic atât de rapid.

În epoca actuală performanța în oftalmologie nu depinde doar de abilitățile medicului, ci și de știința asimilării și utilizării noilor tehnici apărute prin care ne îmbunătățim activitatea și le oferim pacienților mai multe și mai rapide șanse de însănătoșire. Nu suntem singuri în această profesie. În mod constant învățăm, ne sfătuim unii pe alții, colaborăm, cercetăm, ne documentăm. Ne împărtășim experiențele pozitive sau negative și în felul acesta nu numai că suntem medici dăruți pacienților noștri, dar și medici care caută permanent să se apropie de perfecțiune.

Alături de această manifestare puteți participa și la Conferința Anuală a Societății Romane de Retina care prezintă subiecte incitante, atractive, de mare interes.

Vă invit să participați la aceste două manifestări cu lucrări de actualitate pe care le-am dorit de un înalt nivel științific și care oferă schimb de informații și experiență aplicată.

Dear colleagues,

The success of The First National Congress of Cataract and Refractive Surgery was possible mainly because of your high number participation with interesting papers and modern approaches of the subjects that concerned us. It's been a year and we enriched our experience, we are all searching for new, right and innovative solutions in line with the so fast technological progress

In the current era, performance in ophthalmology depends not only on the doctor's skills but also on the uptake and use of new science emerging techniques that improve our work and give patients faster recovery. We are not alone in this profession. We constantly learn, we advise each other, collaborate and research. We share positive and negative experiences and in this way our patients benefit of physicians always looking to approach perfection.

Alongside this manifestation you could participate to The Retina Romanian Society Conference which presents challenging, attractive and highly interesting topics.

I invite you to participate to these manifestations having present-day papers of a high scientific standard that also offers the opportunity for information and experience exchange.

Călin Petru Tătaru

Florian Baltă

Comitete (*Committee*)

Consiliu Director:

Dr. Călin Petru Tătaru - Președinte
Conf. Dr. Karin Ursula HORVATH - Vicepreședinte
Dr. Dorin Vasile NICULA - Vicepreședinte
Dr. Valeriu Rusu - Vicepreședinte
Dr. Ovidiu Mușat - Secretar
Dr. Constantin Mihai - Trezorer

Comitet Științific:

Prof. Dr. Mihnea MUNTEANU
Conf. Dr. Alina Popa CHERECHEAN
Conf. Dr. Cristina NICULA
Dr. Cristina BEȘLEAGĂ
Dr. Horia STANCA
Dr. Mădălina ȘERBAN

Comitet Organizator:

Dr. Călin Petru Tătaru
Dr. Constantin Mihai
Dr. Ovidiu Mușat
Dr. Anca Cristina Dogăroiu

Comitet Administrativ:

Prof. Dr. Dorin CHISELIȚĂ
Prof. Dr. Cătălina CORBU
Prof. Dr. Monica Daniela POP
Prof. Dr. Adriana STĂNILĂ
Conf. Dr. Marian BURCEA
Conf. Dr. Mircea Vasile FILIP
Conf. Dr. Carmen MOCANU
Dr. Vlad CHERCOTĂ
Dr. Monica GAVRIȘ
Dr. Daniela ȘELARU

Comitete SRR:

Conf. Dr. Florian Baltă - Președinte SRR
Dr. Horia T. Stanca - Secretar General SRR
Dr. Daniel Branișteanu
Prof. Dr. Mihnea Munteanu

Contact (*Contact*)

Organizator (*Organizer*)

www.srccr.ro;
officesrccr@gmail.com

Organizator logistic (*Logistic Organizer*)

Anda Ignat - 0752168813, events1@palomatours.com
Leila Iliaz - 40 752 168 801, events@palomatours.com
Dr. Theodor Badiu - 0752 168809,
srccr2015@palomatours.com

Această manifestare este creditată EMC și OAMMR.

ISBN 978-973-0-19356-5



Informații congres (*Congress Details*)

Locații evenimente (*Events' locations*):

- Locația lucrărilor **Ballroom EUROPA** (*Meeting room for Scientific program – EUROPA Ballroom*)
- Locație Curs ecografie Oculo–Orbitară **Sala MERCUR** (*Course of ocular echography – MERCUR room*)
- Locații spațiu expozițional **Foaier Ballroom EUROPA** (*Exhibition area – EUROPA Ballroom lobby*)
- Locații program social Restaurant și Terasă Hotel EUROPA (*Social program location – EUROPA HOTEL Restaurant and Terrace*)

Program secretariat (*Information desk program*):

18 Iunie (18th of June) 10:00 – 19:00
19 Iunie (19th of June) 07:30 – 19:00
20 Iunie (20th of June) 07:30 – 19:00
21 Iunie (21th of June) 08:00 – 11:00

Activități adiționale (*Additional activities*):

Vineri (Friday) 14:00 – 15:00 Curs ecografie oculară, modul pentru începători (*Course of ocular echography - beginners module*) – **Tatiana Kiseleva (Rusia, Russia)**

Sâmbătă (Saturday) 13:30 – 14:30 Curs ecografie oculară, modul pentru avansați (*Course of ocular echography - advanced module*) – **Tatiana Kiseleva (Rusia, Russia)**

Dry lab – Simulatorul EYESI folosit în chirurgia cataractei și în chirurgia vitreoretiniană, este disponibil pe toată perioada congresului. (*Dry Lab – EYESI simulator used in vitreo-retinean and cataract surgery is available throughout the congress*).

Acces internet Wi-Fi gratuit pe toată perioada congresului.
(*Free Wi-Fi Internet access is provided during the congress*).

Congresul va beneficia de traducere simultană română – engleză. (*The Congress will benefit from simultaneous Romanian – English translation*).



Program General (*General Program*)

Program General - Conferința Anuală a Societății Române Retina *General Program of The Retina Romanian Society Conference*

Joi 18 Iunie
Thursday 18th of June

10 Ani de Anti-VEGF (10 years of antiVEGF)

15:00 – 19:00 Lucrări invitate (*Invited papers*)

15:00 – 16:30 Sesiunea I (*Session I*)

16:30 – 17:00 Pauză (*Coffee Break*)

17:00 – 19:00 Sesiunea II (*Session II*)

17:45 Simpozion Bayer – Actualități în anti-VEGF - Aflibercept în patologia vitreo-retiniană (*The actual trends in anti-VEGF – Aflibercept in vitreo-retinal diseases – Bayer Symposium*)

Simpozion Allergan – Dexametazonă implant intravitreal în patologia retiniană (*Dexametazon intravitreal implant in retinal diseases – Allergan Symposium*)

20:00 Cocktail de primire (*Welcoming cocktail*)

Vineri 19 Iunie
Friday 19th of June

Patologie combinată segment anterior – segment posterior (*Combined pathology anterior segment – posterior segment*)

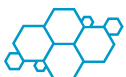9:00 – 10:15 Sesiunea I (*Session I*)

10:15 – 10:45 Pauză (*Coffee Break*)

10:45 – 13:00 Sesiunea II (*Session II*)

11:39 Epidemiologia Retinopatiei Diabetice (Epidemiology of Diabetic Retinopathy) – P. Gomez (Mexic, Mexico)

12:00 – 13:00 Simpozion Alcon – Tehnici și opțiuni în chirurgia modernă a polului posterior – Platforma CONSTELLATION® Vision System (Faster and Smaller in Vitreo-retinal Surgery – New Technologies and Techniques – Alcon Symposium).



Program General - Al II-lea Congres al Societății Române de Cataractă și Chirurgie Refractivă cu Participare Internațională
General Program of The 2nd Congress of The Romanian Society of Cataract and Refractive Surgery with International Participation

Vineri 19 Iunie
Friday 19th of June

15:00 – 16:00 Lucrări (Free Paper Session)

16:00 – 16:10 Lansare carte Eurolibris (Eurolibris book launch)

16:15 – 16:30 Pauză (Coffee Break)

16:30 – 17:00 Facoemulsificarea – Utilizarea parametrilor în practica curentă – Curs realizat cu sprijinul Alcon, Bausch & Lomb, Geuder (Facemulsification – the use of parameters in current practice – Alcon, Bausch & Lomb, Geuder – Instructional course) – C. Tătaru, Mădălina Șerban, C. Mihăilescu, I. Moga, M. Năstăsescu

17:00 – 17:30 Simpozion Farmatin – Utilizarea ultrabiomicroscopiei în diagnosticul bolilor polului anterior (Farmatin Symposium – Ultrasound biomicroscopy in diagnosis of anterior segment pathology) – Tatiana Kiseleva (Rusia, Russia)

17:30 – 18:00 De la A la Z în chirurgia cataractei (From A to Z in cataract surgery) – D. Chiselită, C. Tătaru

18:00 – 18:30 Rezultate în chirurgia cataractei cu laserul Femtosecunda coaxial vs biaxial (Results of cataract surgery after Femtosecond with coaxial vs biaxial) – F. Soria (Mexic, Mexico)

Celulele mezoteliale: Un înlocuitor al celulelor endoteliale (Mesothelial cells: Tissue engineer a surrogate for endothelial cells) – F. Soria (Mexic, Mexico)

18:30 – 19:00 Lucrări (Free Paper Session)

19:00 – 19:30 Simpozion Bausch & Lomb –

INCISE® - O nouă frontieră în operația de cataractă prin microincizie (INCISE® - A new frontier in microincision surgery - Bausch & Lomb Symposium) – V. Rusu

Tehnica de cross-linking accelerat (CXL) în chirurgia refractivă: noi strategii pentru refacerea epitelului cornean (The Role of Accelerated CXL in Refractive Surgery: novel strategies for corneal reshaping - Bausch & Lomb Symposium) - M. Rechichi (Italia, Italy)

20:30 Cină (Dinner)

Sâmbătă 20 Iunie
Saturday 20th of June

8:30 – 9:30 Lucrări (Free Paper Session)

9:30 – 10:30 Excelența în biometrie - Calcularea puterii IOL în cazuri dificile (Standardized IOL calculations) – Rhonda Waldron (USA)

10:30 – 10:50 Pauză (Coffee Break)

10:50 – 11:00 Discurs Președinte SRCCR (RSCRS President's speech)

Lansarea revistei Oftalmologia în noul format (Ophthalmology Journal's launch in the new format)

11:00 – 12:00 Simpozion Alcon – Chirurgia Refractivă a Cristalinului – O necesitate a timpurilor moderne (The Cataract Refractive Surgery – A Necessity of Modern Times – Alcon Symposium) – N. Pesztenlehrer (Ungaria, Hungary), D. Nicula

12:00 – 12:30 Lucrări (Free Paper Session)

12:30 – 13:00 Simpozion Zeiss – Parteneriatul chirurg oftalmolog – ZEISS, de la tradiție la actualitate (Ophthalmic surgeon - ZEISS partnership, from tradition to nowadays) – W. Sekundo (Germania, Germany), C. Tătaru, C. Postolache

13:00 – 14:30 Pauză (Lunch Break)

14:30 – 14:50 Malpraxis: de la teorie la practica curentă, o provocare actuală a societății medicale (Malpractice: from theory to practice, a challenge for our medical society) – Roxana Baron, Anamaria Nițulescu, R. Giosan, Ș. Dumitrescu

14:50 – 15:30 Lucrări (Free Paper Session)

15:30 – 16:00 Simpozion Allergan – Lampa Petricek - o paradigmă în diagnosticul diferențial al sindromului de ochi uscat (Petricek Lamp - a paradigm in dry eye differential diagnosis) – I. Petricek (Croatia, Croatia)

16:00 – 16:15 Cristaline multifocale la pacienții miopi (Multifocal IOL in myopic eyes) – P. Lutaj (Albania)

16:15 – 16:30 Pauză (Coffee Break)

16:30 – 18:00 Sesiune interactivă: cazuri deosebite în chirurgia cataractei – televoting (Interactive session – particular cases in cataract surgery – televoting) – C. Tătaru, D. Chiselită, H. Stanca, Monica Gavriș, V. Rusu, D. Nicula

18:00 – 18:50 Lucrări (Free Paper Session)

19:00 Simpozion Rompharm – Profilaxia endoftalmitei post operație cataractă – Studiu ESCRS (ESCRS Study on Prophylaxis of Endophthalmitis after Cataract Surgery – Rompharm Symposium)

20:30 Cină Festivă (Gala Dinner)

Duminică 21 Iunie
Sunday 21th of June

9:00 – 9:15 Care sunt criteriile după care ne ghidăm când indicăm utilizarea tehnicilor de chirurgie refractivă? (What are the guiding criteria when we advise using the refractive surgery techniques?) - Daniela Șelaru, Tatiana Popescu, Amal Felahi, Sofiane Chaabouni

9:15 – 9:45 Simpozion Romger – SCHWIND AMARIS și puterea TransPRK – extremă



valoare în cazuri personalizate și complexe (SCHWIND AMARIS and the power of TransPRK – extremely high valued in complex customized cases – Romger Symposium) – **Sunay Ertan (Turcia, Turkey)**

9:45 – 11:15 Lucrări (Free Paper Session)

11:15 – 11:45 Simpozion Alcon – Suita refractivă WAVELIGHT – Puterea optimizării – Soluții refractive complete adaptate fiecărui pacient (The WAVELIGHT refractive suite – Complete Refractive Solutions Customized for Every Patient – Alcon Symposium) – **D. Nicula, C. Mihai**

11:45 – 12:00 Simpozion Thea – Terapia Thealoz Duo post LASIK (Post LASIK therapy with Thealoz Duo – Thea Symposium) – **M. Frone**

12:00 Închiderea congresului (Closing Ceremony)

Activități adiționale (Additional activities):

Vineri (Friday)

14:00 – 15:00 Curs ecografie oculară, modul pentru începători (Course of ocular echography - beginners module) – **Tatiana Kiseleva (Rusia, Russia)**

Sâmbătă (Saturday)

13:30 – 14:30 Curs ecografie oculară, modul pentru avansați (Course of ocular echography - advanced module) – **Tatiana Kiseleva (Rusia, Russia)**

Dry lab – Simulatorul EYESI folosit în chirurgia cataractei și în chirurgia vitreoretiniană, este disponibil pe toată perioada congresului. (Dry Lab – EYESI simulator used in vitreoretinian and cataract surgery is available throughout the congress).

Program Detaliat (Detailed Program)

Program Detaliat - Conferința Anuală a Societății Române Retina Detailed Program of The Retina Romanian Society Conference

Joi 18 Iunie

Thursday 18th of June

10 Ani de Anti-VEGF (10 years of antiVEGF)

15:00 – 19:00 Lucrări invitate (Invited papers)

15:00 – 16:30 Sesiunea I (Session I)

Moderatori (Chairing committee)

Dr. D. Brănișteanu, Dr. F. Baltă, Dr. H. Stanca, Dr. M. Munteanu, Dr. Anca Tomi

15:00 Angiogeneza – rolul VEGF/ Istoria anti-VEGF (Angiogenesis – the role of anti-VEGF / The history of anti-VEGF) – **H. Stanca**

15:15 AFG – influența tratamentului cu anti-VEGF în rutina explorărilor AFG în ultimii 10 ani (FA – the influence of anti-VEGF treatments in daily FA in the last 10 years) – **Anca Tomi**

15:30 OCT – influența tratamentului cu anti-VEGF asupra dezvoltării tehnologiei OCT în ultimii 10 ani (OCT – influența tratamentului cu anti-VEGF asupra dezvoltării tehnologiei OCT in ultimii 10 ani) – **D. Brănișteanu**

15:45 Utilizarea anti-VEGF/bevacizumab în DMLV (Using anti-VEGF/bevacizumab in AMD) – **H. Stanca**

16:00 Utilizarea anti-VEGF/bevacizumab în Edemul Macular din Ocluziile Venoase (Using anti-VEGF/bevacizumab in Retinal Vein Occlusions macular edema) – **D. Brănișteanu**

16:15 Utilizarea anti-VEGF/bevacizumab în Edemul Macular Diabetic (Using anti-VEGF/bevacizumab in DME) – **M. Munteanu**

16:30 – 17:00 Pauză (Coffee Break)

17:00 – 19:00 Sesiunea II (Session II)

Moderatori (Chairing committee)

Dr. M. Munteanu, Dr. H. Stanca, Dr. D. Brănișteanu, Dr. Anca Tomi

17:00 Utilizarea anti-VEGF în Retinopatia de Prematuritate (Using anti-VEGF/bevacizumab in ROP) – **Cristina Nițulescu, Ramona Șerban**

17:15 Utilizarea anti-VEGF în CRSC (Using anti-VEGF/bevacizumab in CSC) – **Andreea Moraru**

17:30 Utilizarea anti-VEGF în Chirurgia Vitreo-Retiniană (Using anti-VEGF/bevacizumab in vitreo-retinal surgery) – **F. Baltă**

17:45 Actualități în anti-VEGF – Aflibercept în patologia vitreo-retiniană – **Simpozion realizat cu sprijinul Bayer** (The actual trends in antiVEGF – Aflibercept in vitreo-retinal diseases – Bayer Symposium)

Dexametazona implant intravitreal în patologia retiniană – **Simpozion realizat cu sprijinul Allergan** (Dexametazon intravitreal implant in retinal diseases – Allergan Symposium)

18:45 Perspective în anti-VEGF (The future of anti-VEGF) – **M. Munteanu**

20:00 Cocktail de primire (Welcoming cocktail)



Vineri 19 Iunie
Friday 19th of June

Patologie combinată segment anterior – segment posterior (*Combined pathology anterior segment – posterior segment*)

9:00 – 10:15 Sesiunea I (*Session I*)

Moderatori (*Chairing committee*)

Dr. H. Stanca, Dr. F. Baltă, Dr. C. Roșca, Dr. M. Munteanu, Dr. D. Brănișteanu

9:00 Abordarea prin vitrectomie posterioară a fragmentelor cristaliniene luxate posterior în timpul faoemulsificării (*Vitrectomy for dislocated lens fragments during phacoemulsification surgery*) – **D. Brănișteanu, Andreea Moraru**

9:06 Luxația intraoperatorie a unui fragment cristalinian mare – rezolvare în doi timpi (*Intraoperative luxation of a big lens fragment – two-step management*) – **H. Stanca, Bogdana Tabacaru, Elena Suvac, C. Ifrim, C. Celea**

9:12 Dezlipire de retină, cristalin luxat în vitros post traumatic pe ochi cu microsferofakie și glaucom secundar (*Traumatic retinal detachment and lens luxation in a patient with microsferofakia and secondary glaucoma*) – **C. Roșca, M. Munteanu**

9:18 "Dropped nucleus" – rezolvare chirurgicală (*"Dropped nucleus" – surgical management*) – **A. Ștefănescu-Dima, Marina Costea, Ruxandra Florescu, Andreea Corăci, Lorena Jilavu, Carmen Mocanu**

9:24 Cristalin subluxat post-traumatic (*Post-traumatic subluxated cataract*) – **A. Merticariu, A. Axinte, A. Dragan, N. Mirica, L. Constantinescu**

9:30 Pseudofac de cameră posterioară luxat în vitros (*Posteriorly luxated intraocular lens*) – **C. Roșca, Mădălina Bacila, M. Munteanu**

9:36 Tehnici de fixare sclerală ale cristalinelor artificiale luxate sau implantate per secundam cu sau fără sutură (*Surgical techniques of scleral fixation for intraocular lenses luxated or implanted per secundam with or without sutures*) – **F. Baltă, Corina Taban, R. Ionescu, A. Iacob, A. Diaconu, P. Stanciu, Ioana Tofoleanu, Irina Cristescu**

9:42 Sutura la iris a unui pseudofac în doi timpi (*Iris sutured IOL – two step approach*) – **H. Stanca, Bogdana Tăbăcaru, Elena Suvac, C. Ifrim, C. Celea**

9:48 Vitrectomie posterioară utilizând endoscopia oculară (*Pars Plana Vitrectomy Using Ocular Endoscopy*) – **L. Levai, G. Rado, Dohi Orsolya, Livia Olah**

9:54 Discuții (*Discussions*)

10:15 – 10:45 Pauză (*Coffee Break*)

10:45 – 13:00 Sesiunea II (*Session II*)

Moderatori (*Chairing committee*)

Dr. F. Baltă, Dr. M. Munteanu, Dr. H. Stanca, Dr. O. Mușat, Dr. D. Brănișteanu, Dr. H. Stanca

10:45 Particularitățile și rezultatele chirurgiei vitreoretiniene în corpii străini intraoculari localizați în segmentul posterior (*Vitrectomy Peculiarities and Outcomes in Posterior Segment Intraocular Foreign Bodies*) – **D. Brănișteanu, Andreea Moraru**

10:51 Corp străin intraocular – rezolvare chirurgicală (*Intraocular foreign body- surgical solution*) – **O. Mușat, Andreea Gheorghe, L. Mahdi, Diana Colta, Corina Cernat, Oana Toma, Mădălina Zamfir, Ana Maria Boariu, L. Alexandru**

10:57 Traumatism ocular forte cu alică, în ochiul bun, la un tânăr (*Severe ocular trauma with a shut, in the better eye, in a young male*) – **F. Baltă, Corina Taban, R. Ionescu, A. Iacob, A. Diaconu, P. Stanciu, Ioana Tofoleanu, Irina Cristescu**

11:03 Dezlipire de retină traumatică (*Traumatic Retinal Detachment*) – **L. Levai, P. Bagosi, Csik Marta, D. Aracs, Ster Olimpia, Csutak Irina**

11:09 Corp străin intraocular – traumatologie (*Intraocular foreign body – traumatology*) – **Nicoleta Zamfiroiu Avidis, Alexandra Iordache, Christiana Celea, Mirela Danila, Oana Teleianu, S. Ster, Silvia Guci**

11:15 Traumatism cu interesarea mai multor structuri oculare și multipli corpi străini intraoculari (*Complicated penetrating trauma with multiple intraocular foreign bodies*) – **A. Merticariu, A. Axinte, A. Dragan, N. Mirica, L. Constantinescu**

11:21 Corp străin intraocular, plagă corneană, cataractă traumatică-management chirurgical (*Surgical Management of Intraocular Foreign Body, Corneal Wound and Traumatic Cataract*) – **C. Roșca, Mădălina Bacila, M. Munteanu**

11:27 Traumatism cu interesarea mai multor structuri oculare, corp străin intraocular și decolare retiniană (*Complicated penetrating trauma with intraocular foreign body and retinal detachment*) – **A. Merticariu, A. Axinte, A. Dragan, N. Mirica, L. Constantinescu**

11:33 Endoftalmita cu *Pseudomonas aeruginosa* – rezolvare chirurgicală (*Endophthalmitis caused by Pseudomonas aeruginosa – surgical approach*) – **Nicoleta Zamfiroiu Avidis, Alexandra Iordache, Christiana Celea, Mirela Danila, Oana Teleianu, S. Ster, Silvia Guci**

11:39 Epidemiologia Retinopatiei Diabetice (*Epidemiology of Diabetic Retinopathy*) – **P. Gomez (Mexic, Mexico)**

12:00 – 13:00 Tehnici și opțiuni în chirurgia modernă a polului posterior – Platforma CONSTELLATION® Vision System - **Simpozion realizat cu sprijinul Alcon (Faster and Smaller in Vireo-retinal Surgery – New Technologies and Techniques, Alcon Symposium).**



**Program Detaliat - Al II-lea Congres al Societății Române de Cataractă și
Chirurgie Refractivă cu Participare Internațională**
**Detailed Program of The 2nd Congress of The Romanian Society of Cataract and
Refractive Surgery with International Participation**

Vineri 19 Iunie
Friday 19th of June

15:00 – 16:00 Lucrări (*Free Paper Session*)

Moderatori (*Chairing committee*)

Prof. Dr. Adriana Stănilă, Dr. M. Zemba, Dr. C. Postolache

15:00 Aspecte legislative ale transplantului de țesuturi (*Legislative aspects of tissues transplantation in ophthalmology*) – **M. Zemba, Alina-Cristina Stamate, Corina Ioana Avram**

15:20 Corecția astigmatismelor corneene cu ajutorul inciziilor de relaxare utilizând laserul femtosecond (*Corneal relaxing incisions with femtosecond laser in reducing corneal astigmatism*) – **Oana Postolache, C. Postolache**

15:28 Distrofia endotelială corneeană – factor de risc în operația de cataractă prin facoemulsificare (*Corneal endothelial dystrophy – risk factor for cataract surgery through phacoemulsification*) – **D. M. Stănilă, Adriana Stănilă**

15:36 DSAEK – tehnici, indicații, rezultate (*DSAEK- Techniques, indications, results*) – **T. Chazalon (Franța, France)**
Discuții (*Discussions*)

16:00 – 16:10 Lansare carte Eurolibris (*Eurolibris book launch*)

16:15 – 16:30 Pauză (*Coffee break*)

16:30 Facoemulsificarea – utilizarea parametrilor în practica curentă – Curs realizat cu sprijinul Alcon, Bausch & Lomb, Geuder (*Phacoemulsification – the use of parameters in current practice – Alcon, Bausch & Lomb, Geuder - instructional course*) – **C. Tătaru, Mădălina Șerban, C. Mihăilescu, I. Moga, M. Năstăsescu**

17:00 Utilizarea ultrabiomicroscopiei în diagnosticul bolilor polului anterior – **Simpozion realizat cu sprijinul Farmatin** (*Ultrasound biomicroscopy in diagnosis of anterior segment pathology – Farmatin Symposium*) – **Tatiana Kiseleva (Rusia, Russia)**

17:30 De la A la Z în chirurgia cataractei (From A to Z in cataract surgery) – **D. Chiseliță, C. Tătaru**

18:00 Rezultate în chirurgia cataractei cu laserul Femtosecunda coaxial vs biaxial (*Results of cataract surgery after Femtosecond with coaxial vs biaxial*) – **F. Soria (Mexic, Mexico)**

Cellulele mezoteliale: Un înlocuitor al celulelor endoteliale (*Mesothelial cells: Tissue engineer a surrogate for endothelial cells*) – **F. Soria (Mexic, Mexico)**

18:30 – 19:30 Lucrări crosslinking (*Crosslinking papers*)

Moderatori (*Chairing committee*)

Prof. Dr. Cătălina Corbu, Dr. Cristina Nicula, Dr. H. Stanca

18:30 Considerații privind alegerea metodei de efectuare a crosslinkingului (*Consideration on the chosen crosslinking method*) – **Cătălina Corbu, Mihaela Constantin**

18:45 Rezultate pe termen lung în terapia crosslinking la pacienții cu keratoconus (*Long term results in crosslinking technique at patients with keratoconus*) – **Cristina Nicula, D. Nicula, Raluca Popescu**

18:52 Cross-linking prin iontoforeza, o nouă opțiune în tratamentul Keratoconusului (*Corneal cross-linking iontophoresis-assisted, a new option in keratoconus treatment*) – **H. Stanca, Bogdana Tăbăcaru, Elena Suvac, C. Ifrim, C. Celea**
Discuții (*Discussions*)

19:00 – 19:30 – INCISE® - O nouă frontieră în operația de cataractă prin microincizie – **Simpozion realizat cu sprijinul Bausch & Lomb (INCISE® - A new frontier in microincision surgery - Bausch & Lomb Symposium)** – **V. Rusu**

Tehnica de cross-linking accelerat (CXL) în chirurgia refractivă: noi strategii pentru refacerea epitelului cornean – **Simpozion realizat cu sprijinul Bausch & Lomb (The Role of Accelerated CXL in Refractive Surgery: novel strategies for corneal reshaping – Bausch & Lomb Symposium)** - **M. Rechichi (Italia, Italy)**

20:30 Cină (*Dinner*)

Sâmbătă 20 Iunie
Saturday 20th of June

8:30 – 9:30 Lucrări (*Free Paper Session*)

Moderatori (*Chairing committee*)

Dr. V. Rusu, Dr. O. Mușat, Dr. L. Levai

8:30 Endoftalmita într-un ochi unic funcțional (*Endophthalmitis in a case of oculus ultimus*) – **L. Levai, P. Bagosi, Csik Marta, Ster Olimpia, Csutak Irina**

8:37 Capsulorexii posterior în caz de breșă în capsula posterioară (*Posterior Capsulorhexis in a Case of Posterior Capsule Rupture*) – **L. Levai, P. Bagosi, Csik Marta, Ster Olimpia, Csutak Irina**

8:44 Endoftalmita postoperatorie – rezolvare chirurgicală (*Post-operative endophthalmitis – surgical approach*) – **O. Mușat, L. Mahdi, Oana Toma, Ana Maria Boariu, Mădălina Zamfir, Diana Colta, L. Alexandru**

8:51 Provocări în cataracta uveitică (*Challenges in uveitic cataract*) – **H. Stanca, Bogdana Tabacaru, Elena Suvac, C. Ifrim, C. Celea**

8:58 Breșa capsulară posterioară – rezolvare chirurgicală – film video (*Posterior capsular rent – surgical management – video presentation*) – **A. Ștefănescu-Dima, Marina Costea, Ruxandra Florescu, Andreea Corăci, Lorena Jilavu, Carmen Mocanu**

9:05 Profilaxia opacifierii capsulei posterioare (*Posterior capsular opacification prophylaxy*) – **V. Rusu, Geanina Rusu, Alina Chisalita, Mihaela Miron**

9:12 Managementul rupturii de capsulă posterioară și fragment nuclear deplasat posterior, cu ajutorul implantului de cristalin (*Managing the broken posterior capsule and dropped nuclear fragment by means of IOL*) – **L. Bodolan, Irina Laura Ducan**
Discuții (*Discussions*)

9:30 – 10:30 Excelența în biometrie – Calcularea puterii IOL în cazuri dificile (*Standardized IOL calculations*) – **Rhonda Waldron (USA)**



10:30 – 10:50 Pauză (Coffee Break)

10:50 – 11:00 Discurs Președinte SRCCR (*RSCRS President's speech*)

Lansarea revistei Ophthalmologia în noul format (*Ophthalmology Journal's launch in the new format*)

11:00 – 12:00 Chirurgia Refractivă a Cristalinului – O necesitate a timpurilor moderne – **Simpozion realizat cu sprijinul Alcon** (*The Cataract Refractive Surgery – A Necessity of Modern Times – Alcon Symposium*) – **N. Pesztenlehrer (Ungaria, Hungary), D. Nicula**

12:00 – 12:30 Lucrări (*Free Paper Session*)

Moderatori (*Chairing committee*)

Prof. Dr. D. Chiselită, Dr. Monica Gavriș, Dr. C. Tătaru

12:00 Soluție chirurgicală în sindromul Marfan (*Surgical solution in a case of Marfan syndrome*)

– **C. Tătaru, M. Burcea, Anca Dogăroiu, C. Mihai, Corina Ioan, Silvia Bădescu, Nicoleta**

Năstase, Irina Cristescu, Cristina Schiesser

12:08 Implantele multifocale – care este cea mai bună alegere? (*Multifocal implants – which is the best choice?*) – **Oana Postolache, C. Postolache**

12:16 Utilizarea laserului femtosecond la un pacient cu cataractă brună și pupilă medie (*Femtosecond Laser Use in a Patient with Brown Cataract and mid-dilated Pupil*) – **Monica**

Gavriș, Roxana Belicioiu, Ioana Olteanu

Discuții (Discussions)

12:30 – 13:00 Parteneriatul chirurg oftalmolog – ZEISS, de la tradiție la actualitate – **Simpozion realizat cu sprijinul Zeiss** (*Ophthalmic surgeon - ZEISS partnership, from tradition to nowadays – Zeiss Symposium*) – **W. Sekundo (Germania, Germany), C. Tătaru, C. Postolache**

13:00 – 14:30 Pauză (Lunch Break)

14:30 – 14:50 Malpraxis: de la teorie la practica curentă, o provocare actuală a societății medicale (*Malpractice -from theory to practice, a challenge for our medical society*) – **Roxana Baron, Anamaria Nițulescu, R. Giosan, Ș. Dumitrescu**

14:50 – 15:30 Lucrări (*Free Paper Session*)

Moderatori (*Chairing committee*)

Dr. V. Chercotă, Dr. D. Nicula, Dr. Dana Preoteasa

14:50 Metodă de recuperare a unui capsulorexis cu tendință la derapaj în cazul unei cataracte hiperature (*Recovering method of a capsulorhexis with slip tendency in the case of hypermature cataract*) – **V. Chercota**

14:57 Expulzia tardivă imprezvizibilă a pseudofacului artificial din sacul capsular (*Unusual late IOL out-of-the bag dislocation*) – **Anca Tomi, Irina Ștefan, Oana Palaghia, Ioana Tofolean, A. Moldoveanu**

15:04 Subluxație de cristalin artificial – rezolvare chirurgicală (video) (*Subluxated intraocular artificial lens – surgical approach – video*) – **D. Nicula, Cristina Nicula, R. N. Pop, Andreea Nagy**

15:11 Repoziționarea unui pseudofac suturat scleral prin fixare iriană – o tehnică neobișnuită – film video (*A repositioning technique for scleral sutured IOL misalignment by iris fixation – an unusual technique – video*) – **Dana Preoteasa**

15:18 Chirurgia cristalinului în diverse tipuri de glaucom (*Cataract surgery in various types of glaucoma*) – **D. Chiselită, Alina Cantemir, Alina Kisăliță, Augustina Ceornea**

Discuții (Discussions)

15:30 – 16:00 Lampa Petricek – o paradigmă în diagnosticul diferențial al sindromului de ochi uscat – **Simpozion realizat cu sprijinul Allergan** (*Petrichek Lamp – a paradigm in dry eye differential diagnosis – Allergan Symposium*) – **I. Petricek (Croatia, Croatia)**

16:00 – 16:15 Cristaline multifocale la pacienții miopi (*Multifocal IOL in myopic eyes*) – **P. Lutaj (Albania)**

16:15 – 16:30 Pauză (Coffee Break)

16:30 – 18:00 Sesiune interactivă: cazuri deosebite în chirurgia cataractei – televoting (*Interactive session – particular cases in cataract surgery – televoting*) – **C. Tătaru, D. Chiselită, H. Stanca, Monica Gavriș, V. Rusu, D. Nicula**

18:00 – 18:50 Lucrări (*Free Paper Session*)

Moderatori (*Chairing committee*)

Prof. Dr. Cătălina Corbu, Dr. Potop, Dr. Cristina Beșleagă

18:00 Operația de cataractă la pacienți cu keratoconus (*Cataract surgery at patients with keratoconus*) – **Cătălina Corbu, Dana Dăscălescu, Miruna Cristea, Cătălina Ionescu, Mihaela Constantin**

18:08 Chirurgia cataractei la ochi cu situații corneene complexe (*Cataract surgery for eyes with complex corneal situation*) – **Cristina Beșleagă, Mădălina Iuga**

18:16 Cataracta traumatică - rezolvare chirurgicală - film video (*Traumatic cataract- surgical solution – video*) – **T. Tomi, Ioana Ruxandra Rusu, S. Tomi**

18:24 Fakoemulsificarea cea mai frecventă operație antiglaucomatoasă aleatorie dar cea mai rară operație antiglaucomatoasă de elecție (*Phacoemulsification the most common as random glaucoma surgery, but the most rare as best choice glaucoma surgery*) – **V. Potop**

18:32 VERION ultima frontieră (*VERION the ultimate frontier*) – **V. Rusu, Geanina Rusu, Ionela David, Alina Rândașu**

18:40 Preocupări actuale în chirurgia cataractei (*Present concerns in cataract surgery*) – **C.**

Tătaru, M. Burcea, Anca Dogăroiu, C. Mihai, Corina Ioan, Silvia Bădescu, Nicoleta Năstase, Irina Cristescu, Cristina Schiesser

Discuții (Discussions)

19:00 Profilaxia endoftalmitei post operație cataractă – Studiu ESCRS – **Simpozion realizat cu sprijinul Rompharm** (*ESCRS Study on Prophylaxis of Endophthalmitis after Cataract Surgery – Rompharm Symposium*)

20:30 Cină Festivă (Gala Dinner)

Duminică 21 Iunie
Sunday 21th of June

9:00 – 9:15 Care sunt criteriile după care ne ghidăm când indicăm utilizarea tehnicilor de chirurgie refractivă? (*What are the guiding criteria when we advise using the refractive surgery techniques?*) – **Daniela Șelaru, Tatiana Popescu, Amal Felahi, Sofiane Chaabouni**

9:15 – 9:45 SCHWIND AMARIS și puterea TransPRK – extremă valoare în cazuri personalizate și complexe – **Simpozion realizat cu sprijinul Romger** (SCHWIND AMARIS and the power of TransPRK – extremely high valued in complex customized cases – Romger Symposium) – **Sunay Ertan (Turcia, Turkey)**



9:45 – 11:15 Lucrări (Free Paper Session)

Moderatori (Chairing committee)

Prof. Dr. T. Chazalon, Dr. C. Tătaru, Dr. H. Stanca, Dr. D. Nicula, Dr. M. Frone

9:45 Relex SMILE, a treia generație de chirurgie refractivă cu laser – experiența noastră (Starting to perform relex smile, the third generation of laser refractive surgery) – **A. Filip, M. Filip, Miruna Nicolae, E. Rotaru**

9:53 Cazuri refractive complexe și tratamente personalizate (Complex refractive cases and personalized treatments) – **Z. Madaras, A. Ferencz, Karin Horváth, Judith Szathmári, E. Nagy, A. Szász**

10:01 Rezultatele utilizării FemtoLasikului în chirurgia hipermetropiei, astigmatismului hipermetropic și mixt (Femto-LASIK Surgery Results in Hyperopia, Hyperopic Astigmatism and Mixed Astigmatism) – **Emilia Frone, C. Tătaru, Irina Cristescu**

10:09 Explantare și reimplantare de ICL phakic (video) (Explantation and reimplantation of phakic ICL – video) – **D. Nicula, Cristina Nicula, R.N.Pop, Andrea Nagy**

10:17 Urmărirea pe termen lung după corecția laser a viciilor de refracție; calitatea vieții și satisfacția pacientului (Long-term follow up after laser vision correction; quality of life and patient satisfaction) – **Cristina Beșleagă**

10:25 Situații dificile în chirurgia laser a viciilor de refracție cu laserul cu femtosecunde (Difficult situations during femtosecond laser refractive corneal surgery) – **H. Stanca, Bogdana Tabacaru, Elena Suvac, C. Ifrim, C. Celea**

10:33 Influența aberațiilor optice asupra calității vederii (Optical aberrations influence on quality of vision) – **Silvia Bădescu, C. Tătaru, M. Burcea, Mădălina Șerban, Anca Dogăroiu, C. Mihai, Nicoleta Năstase, Irina Cristescu, Cristina Schisser**

10:41 PresbiLASIK - Lbv advanced monovision – **T. Chazalon (Franța, France)**

10:49 SMILE, indicații, tehnică, rezultate (SMILE, indications, techniques, results) – **T. Chazalon (Franța, France)**

10:58 Flapul subțire creat cu laserul în femtosecunde în tratamentul miopiei prin metoda iLASIK (Thin flap femtosecond laser by iLASIK method for myopia treatment) – **I. Stefaniu, Silvia Chiotoroiu, Ioana Gabriela Stefaniu**

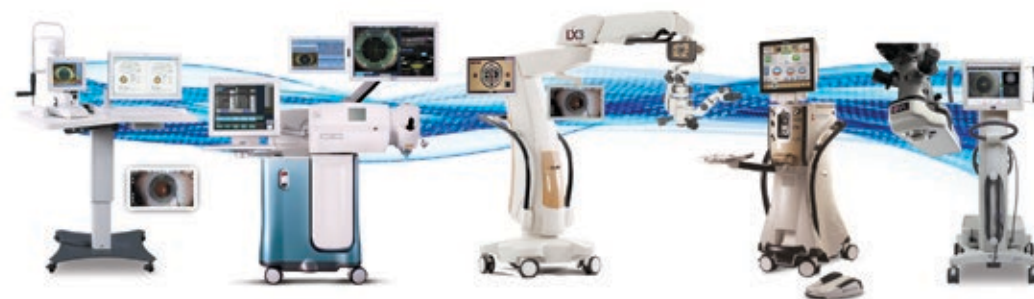11:15 – 11:45 Suita refractivă Wavelight – Puterea optimizării – Soluții refractive complete adaptate fiecărui pacient – **Simpozion realizat cu sprijinul Alcon (The Wavelight refractive suite – Complete Refractive Solutions Customized for Every Patient – Alcon Symposium)** – **D. Nicula, C. Mihai**

11:45 – 12:00 Terapia Thealoz Duo post LASIK – **Simpozion realizat cu sprijinul Thea (Post LASIK therapy with Thealoz Duo- Thea Symposium)** – **M. Frone**

12:00 Închiderea congresului (Closing Ceremony)

ARE YOU OPERATING WITH ALL THE RIGHT INFORMATION?

THE CATARACT REFRACTIVE SUITE BY ALCON



VERION
IMAGE GUIDED SYSTEM

LenSx

LUXOR
Cataract Microscope
iLASIK/SMILE

CENTURION
VISION SYSTEM

ORA
with theOR

Alcon
a Novartis company

Alcon Romania S.R.L.
Bd. Barbu Văcărescu 301-311,
Sector 2, 020276, București, ROMÂNIA
T: +40 21 203 93 01
F: +40 21 203 93 00

Acestea sunt dispozitive medicale.
A se citi cu atenție instrucțiunile de utilizare.

CIS-201506001



Rezumate (Abstracts)

Abordarea prin vitrectomie posterioară a fragmentelor cristaliniene luxate posterior în timpul facoemulsificării

Daniel Brănișteanu, Andreea Moraru

Disciplina Oftalmologie, Universitatea de Medicină și Farmacie "Gr.T.Popa" Iași, România
Clinica "RETINA CENTER" Iași

Scopul lucrării: Evaluarea opțiunilor terapeutice și a rezultatelor anatomice și funcționale după abordarea chirurgicală a materialului cristalinian luxat posterior în timpul facoemulsificării.

Material și Metodă: Studiu retrospectiv, comparativ, asupra 62 de cazuri de globi vitrectomizați pentru fragmente cristaliniene luxate posterior în perioada 01.2000 – 01.2015. În 11 cazuri intervenția a fost precoce (în primele 24 de ore) iar în 51 de cazuri vitrectomia a fost realizată la distanță de 2 - 10 zile. În funcție de mărimea și duritatea sa materialului cristalinian luxat posterior a fost îndepărtat cu fragmatomul sau cu vitreotomul (2OG sau 23G).

Rezultate: Vârsta medie a pacienților din studiu a fost de $63,49 \pm 8,67$ ani (cu limite între 52-82 ani). Acuitatea vizuală corectată medie s-a îmbunătățit de la valoarea preoperatorie de $0,12 \pm 0,1$ (0,02-0,3) la valoare postoperatorie de $0,43 \pm 0,4$ (0,05-0,8) ($p < 0,01$). Presiunea intraoculară medie a scăzut de la valoarea inițială de $24,22 \pm 9,5$ mmHg (12-48mmHg) la valoarea de $16,74 \pm 2,77$ mmHg (10-26mmHg) ($p < 0,01$). Intervenția precoce a fost asociată cu complicații retiniene postoperatorii grave (2 cazuri de dezlipire de retina, 1 caz de decolare de coroidă, 1 caz de hematom coroidian) în timp ce în grupul operat tardiv singura complicație postoperatorie a fost edemul macular cistoid în 12 cazuri (23.52%).

Concluzii: Abordarea prin vitrectomie posterioară a fragmentelor cristaliniene luxate posterior anulează fenomenele inflamatorii și normalizează presiunea intraoculară. Intervenția la distanță oferă un parcurs operator mai sigur și mai facil.

Cuvinte cheie: fragmente cristaliniene luxate posterior, vitrectomie posterioară prin pars plana.

Vitrectomy for dislocated lens fragments during phacoemulsification surgery

Daniel Brănișteanu, Andreea Moraru

Ophthalmology Department, University of Medicine and Pharmacy "Gr.T.Popa" Iași
"RETINA CENTER" Eye Clinic

Purpose: To assess removal options, anatomical and functional results after surgery for dislocated lens fragments during phacoemulsification surgery.

Methods: Retrospective, comparative evaluation on 62 eyes that underwent vitrectomy for posterior dislocated lens fragments during phacoemulsification between January 2000 and January 2015. In 11 cases the vitrectomy was performed immediately, within 24 hours, and in 51 cases it was delayed 2 to 10 days after cataract surgery. The dislocated lens fragments were removed during vitrectomy using fragmatome or vitrectomy probe (2OG or 23G) according to size and hardness.

Results: Mean age in the study group was $63,49 \pm 8,67$ years (ranging 52-82 years). The mean visual acuity improved from $0,12 \pm 0,1$ (0,02-0,3) preoperatively to $0,43 \pm 0,4$ (0,05-0,8) postoperatively ($p < 0,01$). Mean intraocular pressure decreased postoperatively from $24,22 \pm 9,5$ mmHg (12-48mmHg) to $16,74 \pm 2,77$ mmHg (10-26mmHg) ($p < 0,01$). Early removal was followed by severe postoperative retinal complication (2 cases of retinal detachment, 1 case of choroidal detachment and 1 case of choroidal hematoma). In the delayed group the only postoperative complication was cystoid macular edema in 12 out of 51 cases (23.52%).

Conclusions: Vitrectomy suspended intraocular inflammation and normalized intraocular pressure in all cases of retained lens fragments. Delayed procedure was significantly safer and easier.

Keywords: retained intraocular lens fragments, pars plana vitrectomy.

Luxația intraoperatorie a unui fragment cristalinian mare – rezolvare în doi timpi

Horia T. Stanca^{1,2}, Bogdana Tăbăcaru¹, Elena Suvac¹, Cristian Ifrim¹, Cristian Celea^{1,2}

¹Spitalul Clinic de Urgență "Prof. Dr. Agrippa Ionescu" București,

²Universitatea de Medicină și Farmacie "Carol Davila" București

Scopul lucrării: Demonstrarea rezolvării unui caz în care un fragment cristalinian mare s-a luxat în vitros în timpul operației de cataractă.

Material și metodă: Este prezentat cazul unui pacient la care în timpul manevrelor de facoemulsificare s-a produs breșa la nivelul capsulei posterioare și luxarea în vitros a unui fragment cristalinian mare. S-a efectuat vitrectomie anterioară, aspirarea maselor corticale restante și implantarea în sulcus a unui cristalin cu haptice rigide, cu opticul capturat în capsulorhexisul anterior. Postoperator s-a administrat corticoterapie orală, urmând ca la un interval de 48 de ore să se reintervină, practicându-se în timpul doi operator vitrectomie posterioară prin pars plana cu facofragmentarea fragmentului nuclear.

Rezultate: Evoluția postoperatorie a pacientului a fost bună, cu recuperarea integrală structurală și funcțională.

Concluzii: Luxarea intraoperatorie a nucleului cristalinian este o complicație posibilă în chirurgia cataractei, dar tot mai rar întâlnită. Abordarea pas cu pas fără panică reprezintă cheia succesului în această situație de criză aparentă.

Cuvinte cheie: vitrectomie anterioară, vitrectomie posterioară, facofragmentare.

Intraoperative luxation of a big lens fragment – two-step management

Horia T. Stanca^{1,2}, Bogdana Tăbăcaru¹, Elena Suvac¹, Cristian Ifrim¹, Cristian Celea^{1,2}

¹"Prof. Dr. Agrippa Ionescu" Emergency Hospital Bucharest,

²University of Medicine and Pharmacy "Carol Davila" Bucharest

Purpose: To show the solution we have chosen for a case of an intraoperative luxation of a big lens fragment during cataract surgery.

Methods: We present the case of a patient who underwent posterior capsular rupture with secondary luxation of a big lens fragment during phacoemulsification maneuvers. We continued with anterior vitrectomy, irrigation-aspiration of cortical mass and we placed in the sulcus a multipiece IOL with the optic captured in the anterior capsulorhexis. Postoperative, we administered oral corticosteroids and after 48 hours, in the second step we performed pars plana vitrectomy with phaco-fragmentation of the dropped nuclear fragment.

Results: Postoperative results were good, with complete anatomical and functional recovery.

Conclusion: Intraoperative luxation of lens nucleus is not a frequent complication in cataract surgery anymore, but may become a difficult situation in every surgeon practice. Calm stepwise approach is the key of success of this apparent crisis.

Key Words: anterior vitrectomy, posterior vitrectomy, phacofragmentation



Dezlipire de retină, cristalin luxat în vitros post traumatic pe ochi cu microsferofakie și glaucom secundar

Cosmin Roșca, Mihnea Munteanu

Universitatea de Medicină și Farmacie "Victor Babeș", Timișoara

Contuziile forte de glob ocular pot avea consecințe devastatoare asupra funcției vizuale. Printre complicațiile acestora se numără luxarea cristalinului în vitros și dezlipirea de retină. Dorim să prezentăm rezolvarea chirurgicală a unui astfel de caz la un copil în vârstă de 6 ani cunoscut cu microsferofakie și glaucom secundar.

Am practicat vitrectomie posterioară prin pars plana și am extras cristalinul cataractat cu ajutorul vitreotomului. Ulterior am tratat chirurgical dezlipirea de retină. Ruptura retiniană este blocată cu impacte laser. Tamponamentul intraocular folosit este uleiul siliconic. Am hotărât să corectăm afakia într-un timp ulterior datorită particularităților cazului: copil, asocierea glaucomului secundar.

Putem spune că vitrectomia posterioară prin pars plana a devenit o metodă standard pentru tratamentul cristalinului luxat în vitros. Rezultatele postoperatorii sunt bune și depind în mare măsură de complicațiile asociate.

Traumatic retinal detachment and lens luxation in a patient with microspherofakia and secondary glaucoma

Cosmin Roșca, Mihnea Munteanu

University of Medicine and Pharmacy "Victor Babeș", Timișoara

Ocular blunt trauma can lead to several ocular complications, including retinal detachment and posterior luxation of the lens.

We would like to offer you details about the surgical management of a similar situation in a 6 years-old male patient known with microspherofakia and secondary glaucoma.

The surgeon performed pars plana vitrectomy and extracted the luxated lens with the aid of the vitrector. After that he treated the retinal detachment. Laser photocoagulation is used to block the retinal rupture. The intraocular tamponade is silicon oil. We decided to correct the afakia later because of the particularities of the case: child, secondary glaucoma.

Pars plana vitrectomy has become a standard procedure for the cure of luxated lens. The results are good in general but they are influenced by the ocular complications associated to the blunt trauma.

"Dropped nucleus" – rezolvare chirurgicală

Alin Ștefănescu-Dima^{1,2,3}, Marina Costea², Ruxandra Florescu², Andreea Corâci², Lorena Jilavu², Carmen Mocanu^{1,2}

¹UMF Craiova

²Clinica Oftalmologie, SCJU Craiova

³Clinica Ocularius

Scop și metodă: prezentare de caz – film video demonstrând maniera de rezolvare chirurgicală a unei complicații rare, dar serioase a chirurgiei cataractei, "dropped nucleus".

Rezultate și discuții: se reintervine la 7 zile în cazul unei paciente trimise dintr-un alt centru la care se constată nucleu cristalinian luxat posterior, vitros prezent în camera anterioară, glaucom secundar acut. Se introduce triamcinolon acetamid în camera anterioară pentru a vizualiza vitrosul. Se practică vitrectomie anterioară și excizia membranelor inflamatorii de la nivelul

irisului și unghiului; vitrectomie posterioară, constatându-se prezența spontană a decolării posterioare de vitros; lensectomie cu vitreotomul și fragmatomul; verificarea periferiei cu indentație; implantarea unui pseudofak multipiesă în sulcus, având drept suport capsulorhexisul integru. Recuperarea vizuală este limitată (1/8 cc) din cauza unei degenerescențe maculare. Glaucomul secundar persistă, dar este compensat medicamentos.

Concluzii: efectuarea unei vitrectomii anterioare la momentul instalării complicației chirurgiei de pol anterior ar fi micșorat riscul instalării glaucomului cronic; prezența capsulorhexisului intact a făcut posibilă implantarea în sulcus.

"Dropped nucleus" – surgical management

Alin Ștefănescu-Dima^{1,2,3}, Marina Costea², Ruxandra Florescu², Andreea Corâci², Lorena Jilavu², Carmen Mocanu^{1,2}

¹UMF Craiova

²Clinica Oftalmologie, SCJU Craiova

³Clinica Ocularius

Purpose and method: case report – video concerning the management of a rare but serious complication of cataract surgery, dropped nucleus.

Results and discussions: a second surgical effort is attempted 7 days after complicated cataract surgery performed in another center. Clinical exam reveals dropped nucleus, vitreous prolapse in the anterior chamber, acute secondary glaucoma. Intraoperatively, triamcinolone acetonide is used to stain the vitreous. Anterior vitrectomy is performed and inflammatory membranes are peeled from the iris and angle surface. Posterior hyaloid is spontaneously detached. Core vitrectomy and lensectomy with the vitreotome and the fragmatome are accomplished. Peripheral retinotomy is examined under indentation. Multipiece IOL is inserted into the sulcus, intact anterior capsulorhexis being present. Visual recovery is limited to 1/8 BCVA due to age-related macular degeneration. Secondary glaucoma persists, but is well compensated on topical medication.

Conclusions: an anterior vitrectomy performed at the time of the primary surgery would have decreased the risk of secondary glaucoma; the presence of an intact anterior capsulorhexis enabled sulcus fixation of the IOL.

Cristalin subluxat post-traumatic

Andrei Merticariu, A. Axinte, A. Dragan, N. Mirica, L. Constantinescu

Departamentul de Chirurgie vitreo-retiniană, Spitalul Clinic de Urgențe Oftalmologice

București

Prezentăm cazul unei paciente în vârstă de 73 de ani cu cataractă matura subluxată post-traumatic, glaucom secundar decompensat și sindrom pseudoexfoliativ, precum și intervențiile chirurgicale efectuate pentru lensectomie și sutura cristalinului artificial per secundam.

Post-traumatic subluxated cataract

Andrei Merticariu, A. Axinte, A. Dragan, N. Mirica, L. Constantinescu

Vitreo-retinal Surgery Department, Bucharest Emergency Eye Hospital

We present the case of a 73 year old patient with traumatic subluxated cataract, secondary glaucoma and PEX, and the surgical procedures performed for lensectomy and secondary IOL suture.

Sindromul ochilor uscați reprezintă unul dintre cele mai frecvente simptome oculare care afectează toate categoriile de vârstă, datorită prafului, poluării, lucrului îndelungat la calculator și devine mai frecvent cu înaintarea în vârstă deoarece scade secreția lacrimală ca parte a procesului de îmbătrânire.

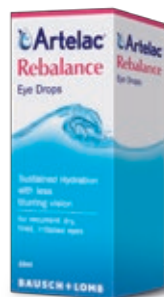Gama Artelac reprezintă o alegere optimă în tratamentul sindromului de ochi uscat.

Artelac® Rebalance

HIDRATARE DE DURATĂ



VEDERE CLARĂ



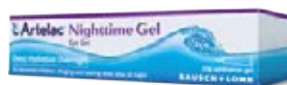Acid hialuronic 0,15% +
VISCOELACTOR™ (PEG 8000)

Artelac SOLUȚIE COMPLETĂ PENTRU AMELIORARE IMEDIATĂ ȘI HIDRATARE DE DURATĂ ÎN TOATE CAUZELE SINDROMULUI DE OCHI USCAT



Artelac® Splash

Hidratează rapid și în mod natural suprafața oculară afectată de factori de mediu (fum, praf, aer condiționat etc.)



Artelac® Nighttime Gel

În cazul alterării severe a suprafeței oculare. Protecție și ameliorare rapidă pe timpul nopții, pentru pacienții cu sindrom de ochi uscat cronic.



Artelac® Lipids

Protecție suplimentară pentru pacienții cu sindrom de ochi uscat datorat alterării stratului lipidic al filmului lacrimal (blefarite cronice, disfuncție de glande Meibomius etc.).

Pseudofac de cameră posterioară luxat în vitros

Cosmin Roșca¹, Mădălina Băcilă¹, Mihnea Munteanu²

¹ Clinica "Optilens", Cluj-Napoca

² Universitatea de Medicină și Farmacie "Victor Babeș", Timișoara

Luxarea în cavitatea vitreană a implantului cristalinian este una dintre complicațiile tardive ale operației de cataractă. Aceasta se întâmplă mai ales în lipsa suportului capsular adecvat. Lucrarea de față dorește să prezinte tehnica de extragere a implantului din cavitatea vitreană folosind abordul posterior prin pars plana. Corectarea afachiei se realizează repositionând același implant, în funcție de tipul său : fixarea pe resturile de capsulă, în sulcus sau fixare iriană. Tehnica utilizată restabilește funcția vizuală a pacientului.

Posteriorly luxated intraocular lens

Cosmin Roșca¹, Mădălina Băcilă¹, Mihnea Munteanu²

¹ Clinica "Optilens", Cluj-Napoca

² University of Medicine and Pharmacy "Victor Babeș", Timișoara

One of the late complications of cataract surgery is luxation of the intraocular lens in the vitrean cavity. This occurs in cases where appropriate capsular support is absent. This paper will give details about the surgical management of such cases using pars plana posterior vitrectomy. The management of the aphakia is by repositioning the same intraocular lens depending on its type: on the remaining capsular support, in the sulcus or irian fixation. This technique is followed by good visual results.

Tehnici de fixare sclerală ale cristalinilor artificiale luxate sau implantate per secundam cu sau fără sutură

Florian Baltă^{1,2}, Corina Taban¹, Razvan Ionescu¹, Andrei Iacob¹, Alexandru Diaconu¹, Paul Stanciu¹, Ioana Tofoleanu¹, Irina Cristescu¹

¹ Spitalul Clinic de Urgente Oftalmologice Bucuresti

² Universitatea de Medicina si Farmacie "Carol Davila" Bucuresti

Sunt prezentate variante de fixare sclerală pentru cristaline artificiale luxate sau implantate per secundam, folosind sau nu suturi.

Surgical techniques of scleral fixation for intraocular lenses luxated or implanted per secundam with or without sutures

Florian Baltă^{1,2}, Corina Taban¹, Razvan Ionescu¹, Andrei Iacob¹, Alexandru Diaconu¹, Paul Stanciu¹, Ioana Tofoleanu¹, Irina Cristescu¹

¹ Bucharest Eye Hospital and Clinic

² University of Medicine and Pharmacy "Carol Davila" Bucharest

Surgical techniques of scleral fixation for intraocular lenses luxated or implanted per secundam with or without sutures are presented.



Sutura la iris a unui pseudofak în doi timpi

Horia T. Stanca^{1,2}, Bogdana Tăbăcaru¹, Elena Suvac¹, Cristian Ifrim¹, Cristian Celea^{1,2}

¹Spitalul Clinic de Urgență "Prof. Dr. Agrippa Ionescu" București,

²Universitatea de Medicină și Farmacie "Carol Davila" București

Scopul lucrării: Demonstrarea rezolvării unui caz în care s-a practicat sutura la iris a celor două haptice ale unui pseudofak subluxat la un interval de patru ani.

Material și metodă: Este prezentat cazul unui pacient cu miopie forte la care s-a produs subluxația pseudofakului. S-a practicat sutura la iris a hapticului superior și poziționarea în sulcus a hapticului inferior. După patru ani pseudofakul s-a subluxat din nou prin dezinserția sacului capsular inferior restant. S-a suturat la iris și hapticul inferior de această dată.

Rezultate: Evoluția postoperatorie a pacientului a fost bună, cu centrarea pseudofakului și ameliorarea vizuală semnificativă.

Concluzii: Sutura la iris a hapticelor unui pseudofak este o alternativă de re poziționare a unui implant în absența suportului capsular, cu manevre chirurgicale minime.

Cuvinte cheie: pseudofaksubluxat, sutura hapticelor la iris.

Iris sutured IOL – two step approach

Horia T. Stanca^{1,2}, Bogdana Tăbăcaru¹, Elena Suvac¹, Cristian Ifrim¹, Cristian Celea^{1,2}

¹"Prof. Dr. Agrippa Ionescu" Emergency Hospital Bucharest,

²University of Medicine and Pharmacy "Carol Davila" Bucharest

Purpose: To show the solution we have chosen for a case of a subluxated IOL sutured to the iris for two times during four years.

Methods: We present the case of a high myopic patient who underwent IOL subluxation. We sutured to the iris the superior haptic and placed in the sulcus the inferior one. Four years later the remnant capsular bag had deinserted and the IOL had subluxated again. We sutured the inferior haptic this time to the iris.

Results: Postoperative results were good, with a nice IOL centration and a significant visual recovery.

Conclusion: Iris sutured IOL represents a solution to reposition an implant in the absence of the capsular bag, using minimal surgical maneuvers.

Key Words: subluxated IOL, iris sutured haptics

Vitrectomie posterioară utilizând endoscopia oculară

Lehar Levai¹, G. Rado², Dohi Orsolya¹, Livia Olah¹

¹Spitalul Județean de Urgență Satu Mare

²Spitalul Szent Istvan Budapesta

Scopul lucrării: Este de a prezenta utilitatea endoscopiei oculare într-un caz de vitrectomie posterioară efectuată la o pacientă cu hipotonie oculară datorată membranelor ciclitice.

Material și metodă: Pacienta în vârstă de 67 de ani care a suferit două intervenții chirurgicale pentru dezlipire de retină veche de aproximativ un an, la care se efectuează extracția uleiului de silicon, apoi vitrectomie posterioară periferică asistată de sistemul de endoscopie oculară, se degajează corpii ciliari de membranele ciclitice supraiacente pe aproximativ 120 de grade.

Rezultate: Preoperator presiunea intraoculară a fost de 7 mmHg, postoperator după extracția uleiului de silicon și degajarea corpilor ciliari presiunea intraoculară a ajuns la 13 mmHg. În urma a două vitrectomii posterioare am obținut reatașarea retinei, și prevenirea atrofiei oculare.

Concluzie: Endoscopia oculară este o metodă de vizualizare eficientă în cadrul vitrectomiei posterioare pentru debridarea și eliminarea membranelor ciclitice.

Discuții: În acest caz am obținut un rezultat anatomic pozitiv prin conservarea globului ocular și prevenirea atrofiei oculare secundare hipotoniei ca urmare a membranelor proliferative de la nivelul corpilor ciliari.

Cuvinte cheie: Endoscopie oculară, membrană ciclitică, hipotonie

Pars Plana Vitrectomy Using Ocular Endoscopy

Lehar Levai¹, G. Rado², Dohi Orsolya¹, Livia Olah¹

¹Spitalul Județean de Urgență Satu Mare

²Spitalul Szent Istvan Budapesta

Purpose: Is to present the use of ocular endoscopy during posterior vitrectomy in a case of ocular hypotony following cyclitic membranes.

Methods: 76 years old female patient who underwent two surgical procedures for a longstanding retinal detachment (over an year), to whom silicone oil extraction and ocular endoscopy assisted peripheral vitrectomy were performed. Membrane peeling over the ciliary body was performed in an approximately 120 degree span.

Results: Preoperative IOP was 7 mmHg, postoperative IOP after silicone oil extraction and endoscopic peeling of cyclitic membranes reached 13 mmHg.

After 2 pars plana vitrectomies we achieved retinal reattachment and prevention of globe atrophy.

Conclusion: Ocular endoscopy is an efficient visualisation tool during vitrectomy for cyclic membrane peeling.

Discussion: In this case we achieved preservation of the globe and prevention of ocular atrophy due to hypotony.

Keywords: Ocular endoscopy, cyclitic membrane, hipotony.

Particularitățile și rezultatele chirurgiei vitreoretiniene în corpii străini intraoculari localizați în segmentul posterior

Daniel Brănișteanu, Andreea Moraru

Disciplina Oftalmologie, Universitatea de Medicină și Farmacie "Gr.T.Popa" Iași, România

Clinica "RETINA CENTER" Iași

Scop: Evaluarea particularităților chirurgiei vitreoretiniene și a rezultatelor anatomice și funcționale după extragerea corpilor străini intraoculari (CSIO) localizați în segmentul posterior.

Metodă: Studiu retrospectiv asupra 60 de cazuri de CSIO metalici, cu localizări diverse în segmentul posterior, îndepărtați în timpul vitrectomiei posterioare, concomitent sau la distanța de sutura primară a plăgii. În funcție de complexitatea situației, în timpul vitrectomiei au fost necesare gesturi specifice care au vizat îndepărtarea în siguranță a CSIO și corecția complicațiilor asociate. Perioada medie de urmărire postoperatorie a fost de 18 luni.

Rezultate: Succesul anatomic a fost obținut în peste 85% dintre cazuri, iar în 75% dintre acestea s-a recuperat o AV finală egală sau mai mare de 0,1. Cazurile cu AV redusă s-au datorat leziunilor traumatiche retiniene inițiale și/sau dezlipirii de retină asociate vitreoretinopatiei proliferative (PVR) care a necesitat chirurgie adițională.

Concluzii: CSIO, în special cei intraretinieni, necesită chirurgie vitreoretiniana precoce, complexă și individualizată. Rezultatele funcționale sunt inferioare celor anatomice atunci când este impactată aria maculară sau nervul optic. Principalele complicații pe termen mediu și lung sunt



reprezentate de faldurile retiniene și dezlipirea de retină asociată PVR-ului.
Cuvinte cheie: corp străin intraocular, segment posterior, vitrectomie posterioară prin pars plana.

Vitrectomy Peculiarities and Outcomes in Posterior Segment Intraocular Foreign Bodies

Daniel Brănișteanu, Andreea Moraru

Ophthalmology Department, University of Medicine and Pharmacy "Gr.T.Popa" Iasi
'RETINA CENTER' Eye Clinic

Purpose: To assess vitrectomy peculiarities, anatomical and visual outcomes following posterior segment intraocular foreign bodies (IOFBs) removal.

Methods: Retrospective analysis of 60 metallic IOFBs, with different locations within posterior segment, removed during pars plana vitrectomy (PPV) immediately or delayed after primary wound closure. According to case severity different surgical gestures were performed during vitrectomy to insure the safety removal of IOFB and to treat additional lesions. The average follow-up period after surgery was 18 months.

Results: A stable anatomical result was obtained in more than 85% of the cases. In 75% of these cases the final visual acuity was at least 0.1. Visual acuity remained low or decreased especially due to traumatic macular injury or PVR associated retinal detachment requiring additional surgery.

Conclusions: IOFBs, especially those located intraretinal, require an early, complex and customized approach during PPV. Functional results do not match anatomical restoration if macula or optic nerve were injured. Main postoperative complications were represented by retinal folds and PVR associated retinal detachment.

Key words: posterior segment intraocular foreign body, vitrectomy, pars plana vitrectomy

Corp străin intraocular – rezolvare chirurgicală

Ovidiu Mușat, Andreea Gheorghe, L. Mahdi, Diana Colta, Corina Cernat, Oana Toma, Mădălina Zamfir, Ana Maria Boariu, I. Alexandru
Spitalul Clinic de Urgență Militar Central "Carol Davila"


Lucrarea prezintă cazul unui pacient, cu ochi unic, cu traumatism ocular penetrant și retenție de corp străin intraocular metalic. Intervenția chirurgicală a constat în extracția corpului străin, vitrectomie posterioară, extracția cristalinului cataractat, endofotocoagulare, tamponament intern cu gaz, cu evoluție postoperatorie favorabilă.

Intraocular foreign body- surgical solution

Ovidiu Mușat, Andreea Gheorghe, L. Mahdi, Diana Colta, Corina Cernat, Oana Toma, Mădălina Zamfir, Ana Maria Boariu, L. Alexandru
Emergency Clinical Military Hospital "Carol Davila"

The paper presents the case of a unique eye patient, with a penetrating ocular trauma and retention of the metallic foreign body. The surgical procedure consisted in the removal of the foreign body, posterior vitrectomy, removal of the cataracted lens, endophotocoagulation, internal tamponade with gas. The case had a favourable evolution.

The World's Fastest Refractive Platform



WaveLight® FS200
Femtosecond Laser

WaveLight® EX500
Excimer Laser

WaveLight®
Refractive Suite

Alcon
a Novartis company

Alcon Romania S.R.L.
Bd. Barbu Văcărescu 301-311,
Sector 2, 020276, București, ROMANIA
T: +40 21 203 93 01
F: +40 21 203 93 00

Acestea sunt dispozitive medicale.
A se citi cu atenție instrucțiunile de utilizare.



Traumatism ocular forte cu alică, în ochiul bun, la un tânăr

Florian Baltă^{1,2}, Corina Taban¹, Răzvan Ionescu¹, Andrei Iacob¹, Alexandru Diaconu¹, Paul Stanciu¹, Ioana Tofoleanu¹, Irina Cristescu¹

¹ Spitalul Clinic de Urgențe Oftalmologice București

² Universitatea de Medicină și Farmacie "Carol Davila" București

Este prezentat cazul unui tânăr împușcat cu o alică în ochiul bun, care se prezintă cu acuitate vizuală PL, hemoftalmus și decolare retiniană. Este operat în prima zi după traumatism și la două luni postoperator acuitatea vizuală ajunge la 0,6, iar la ochiul congener, cu ambliopie mică, fosea colobomatoasă a nervului optic și acuitate vizuală de 0,7 prezintă o îmbunătățire a acuității vizuale la 0,9 confirmată și subiectiv.

Severe ocular trauma with a shut, in the better eye, in a young male

Florian Baltă^{1,2}, Corina Taban¹, Razvan Ionescu¹, Andrei Iacob¹, Alexandru Diaconu¹, Paul Stanciu¹, Ioana Tofoleanu¹, Irina Cristescu¹

¹ Bucharest Eye Hospital and Clinic

² University of Medicine and Pharmacy "Carol Davila" Bucharest

The case of a young male shut in his better eye with that came with LP visual acuity, haemoftalmus and retinal detachment is presented. He is operated in the first day after trauma, and at 2 months postoperative he reached 0,6 visual acuity, while in the other eye with small amblyopia, optic pit and 0,7 visual acuity we see an improved visual acuity up to 0,9 that is confirmed subjectively.

Dezlipire de retină traumatică

Lehar Levai, P. Bagosi, Csik Marta, D. Aracs, Ster Olimpia, Csutak Irina
Spitalul Județean de Urgență Satu Mare

Scopul lucrării: Este de a prezenta atitudinea chirurgicală într-un caz de dezlipire de retină traumatică operată, recidivată.

Material și metodă: Pacient în vârstă de 50 de ani a suferit un traumatism ocular neperforant cu hemoragie masivă în vitros și dezlipire de retina secundară. S-a efectuat vitrectomie posteroară cu retinotomie pe 360 de grade și tamponament cu silicon. La 3 luni de la prima intervenție dezlipirea de retină recidivează. Se reintervine chirurgical utilizând scraperul Tano pentru etalarea marginii retinotomiei dezlipite cu reatașarea retinei.

Rezultate: După două intervenții chirurgicale se obține reatașarea retinei, precum și o îmbunătățire a acuității vizuale de la percepția mișcării mâinii la 1/10.

Concluzii: Scraperul Tano este un instrument util în reatașarea marginii retinotomiei dezlipite.

Discuții: Dezlipirea de retină traumatică reprezintă o provocare pentru chirurgul de pol posterior, uneori necesitând multiple intervenții chirurgicale.

Cuvinte cheie: Retinotomie, Scraper Tano

Traumatic Retinal Detachment

Lehar Levai, P. Bagosi, Csik Marta, D. Aracs, Ster Olimpia, Csutak Irina
Satu Mare County Emergency Hospital

Purpose: To present the surgical treatment in a case of recurrent traumatic retinal detachment.

Methods: Fifty years old male patient suffered a blunt nonpenetrating trauma with massive

vitreous haemorrhage and secondary retinal detachment. Pars plana vitrectomy with 360 degrees retinotomy was performed. Three months after surgery recurrence arose. We used Tano scraper to level out the detached edges of the retinotomy.

Results: After two pars plana vitrectomies we achieved retinal reattachment and a gain in visual acuity from hand motion to 1/10.

Conclusion: The Tano scraper is a useful tool in the reattachment of the detached retinotomy edge.

Discussion: Traumatic retinal detachments are challenging cases for the retinal surgeon, sometimes multiple surgeries being necessary for retinal reattachment.

Keywords: Retinotomy, Tano scraper

Corp străin intraocular – traumatologie

Zamfiroiu Avidis Nicoleta, Alexandra Iordache, Christiana Celea, Mirela Dănilă, Oana Teleianu, Sever Ster, Silvia Guci

Spitalul Clinic de Urgente Oftalmologice Bucuresti

Vitrectomia prezentată precum:

1 - Metodă de diagnostic: precizare a poziției exacte a CS, în cazul de față CS biperforant.

2 - Metodă de tratament de primă intenție și rezolvare a eventualelor complicații hemoragice și inflamatorii ce pot surveni.

Intraocular foreign body – traumatology

Zamfiroiu Avidis Nicoleta, Alexandra Iordache, Christiana Celea, Mirela Danilă, Oana Teleianu, Sever Ster, Silvia Guci

Bucharest Eye Hospital and Clinic

Pars plana vitrectomy used as a:

1. Diagnosis method: determining the exact location of the FB, in this case a double perforating foreign body

2. First line therapeutical method, as well as for treating the hemorrhagic and inflammatory complications that may occur.

Traumatism cu interesarea mai multor structuri oculare și multipli corpi străini intraoculari

Andrei Merticariu, A. Axinte, A. Dragan, N. Mirica, L. Constantinescu

Departamentul de Chirurgie vitreo-retiniană, Spitalul Clinic de Urgențe Oftalmologice Bucuresti

Se prezintă cazul clinic al unui pacient în vârstă de 37 de ani cu traumatism ocular penetrant prin explozie piatră de polizor (plagă corneeană, cataractă traumatică, multipli corpi străini vitreeni și subretinieni). Cazul a necesitat operații succesive pentru sutura plăgii, lensectomie, extractia CSIO și sutura IOL per secundam, cu o acuitate vizuală finală de 0,7.



Complicated penetrating trauma with multiple intraocular foreign bodies

Andrei Mercariu, A. Axinte, A. Dragan, N. Mirica, L. Constantinescu
Vitreoretinal Surgery Department, Bucharest Emergency Eye Hospital

We present the case of a 37 year old patient diagnosed with a penetrating trauma after the explosion of a polishing wheel, with penetrating corneal wound, traumatic cataract and multiple intravitreal and subretinal foreign bodies. The case required several surgical interventions to treat the corneal wound, cataract and IOFB removal. The final BCVA was 0,7.

Corp străin intraocular, plagă corneană, cataractă traumatică-management chirurgical

Cosmin Roșca¹, Mădălina Băcilă¹, Mihnea Munteanu²

¹ Clinica "Optilens", Cluj-Napoca

² Universitatea de Medicină și Farmacie "Victor Babeș", Timișoara

Corpii străini intraoculari se întâlnesc de obicei la populația tânără, activă și pot duce la afectarea gravă și definitivă a funcției vizuale.

În lucrarea de față dorim să prezentăm managementul chirurgical într-un astfel de caz la un pacient de gen masculin în vârstă de 32 de ani.

În traiectul său, corpul străin metalic a pătruns prin corneea, cristalin, ajungând la nivelul retinei. Astfel, asociat plăgii corneene avem cataractă traumatică, hemoragie intravitreană și ruptură retiniană.

Abordul se face prin pars plana. Cataracta este operată cu ajutorul vitreotomului. În prealabil se suturează plaga corneană. Corpul străin intraocular se extrage cu pensa. Folosim vitreotomul pentru îndepărtarea hemoragiei intravitreene și fotocoagularea laser pentru a bloca rupturile retiniene provocate de corpul străin intraocular. Pentru a corecta afachia poziționăm un implant cristalinian în sulcus.

Rezultatele postoperatorii sunt bune cu restabilirea funcției vizuale a pacientului.

Surgical Management of Intraocular Foreign Body, Corneal Wound and Traumatic Cataract

Cosmin Roșca¹, Mădălina Băcilă¹, Mihnea Munteanu²

¹ Clinica "Optilens", Cluj-Napoca

² Universitatea de Medicină și Farmacie "Victor Babeș", Timișoara

Intraocular foreign bodies occur mostly in young, active population. They can lead to permanent and serious damage of the visual function.

The authors present the surgical management of a similar case in a 32 years-old male.

The trajectory of the intraocular foreign body is through the cornea, lens till the surface of the retina. The complications are: corneal penetrating wound, traumatic cataract, vitreous hemorrhage and retinal break.

First of all the surgeon sutures the corneal wound. The extraction of the intraocular foreign body is made through pars plana. After suturing the corneal wound, the cataract is extracted with the 2OG vitrector. Vitreous hemorrhage is cleared by pars plana vitrectomy. With the aid of a forceps we extract the foreign body. The retinal breaks are blocked by retinal photocoagulation. In order to correct the surgical aphakia we place an intraocular lens in the sulcus.

Traumatism cu interesarea mai multor structuri oculare, corp străin intraocular și decolare retiniană

Andrei Mercariu, A. Axinte, A. Dragan, N. Mirica, L. Constantinescu

Departamentul de Chirurgie vitreo-retiniană, Spitalul Clinic de Urgențe Oftalmologice București

Prezentăm cazul clinic al unui pacient în vârstă de 49 de ani cu traumatism ocular penetrant, plagă sclerală, uveită anterioară și intermediară, corp străin intravitrean (sârmă metalică) inclavat în retină și decolare retiniană regmatogenă perilezională, caz ce a necesitat intervenție chirurgicală pentru extracția CSIO și retinopexie.

Complicated penetrating trauma with intraocular foreign body and retinal detachment

Andrei Mercariu, A. Axinte, A. Dragan, N. Mirica, L. Constantinescu

Vitreoretinal Surgery Department, Bucharest Emergency Eye Hospital

We present the case of a 49 year old patient diagnosed with penetrating trauma, scleral entry wound, anterior and intermediate uveitis, intraocular foreign body (metal wire) still attached to the retina, and retinal detachment. We present the surgical intervention performed to suture the scleral wound, extract the IOFB and reattach the retina.

Endoftalmită cu Pseudomonas aeruginosa - rezolvare chirurgicală

Zamfiroiu Avidis Nicoleta, Alexandra Iordache, Christiana Celea, Mirela Dănilă, Oana Teleianu, Sever Ster, Silvia Guci

Spitalul Clinic de Urgențe Oftalmologice București

Lucrarea de față își propune să prezinte 2 cazuri de infecție survenită ulterior operației de cataractă efectuată în clinici diferite și care au în comun următoarele aspecte:

1. Infecția cu Pseudomonas aeruginosa (Piocianic) certificată prin diagnostic de laborator
2. Necroza retiniană și evoluția spre decolarea de retină
3. Evoluția și recuperarea spectaculoasă.

Endophtalmitis caused by Pseudomonas aeruginosa – surgical approach

Zamfiroiu Avidis Nicoleta, Alexandra Iordache, Christiana Celea, Mirela Dănilă, Oana Teleianu, Sever Ster, Silvia Guci

Bucharest Eye Hospital and Clinic

The purpose of this paper is to present two cases of infectious endophtalmitis after cataract surgery, which have in common the following features:

1. Pseudomonas aeruginosa infectious endophtalmitis, confirmed by the laboratory analysis.
2. Retinal necrosis followed by retinal detachment.
3. Outstanding evolution and recovery.

DON'T LET DRY EYE RUIN THEIR SUMMER



RELIEF FOR DRY EYE
WHATEVER THE SEASON

Sun, sea and barbeques; what's not to love about summer? Well, for sufferers of Dry Eye there are a several things... with symptoms including burning, stinging, excessive tearing and dryness, this can be tough on eyes.^{1,2} Fortunately, the OPTIVE® Family works effectively in either aqueous or lipid deficient Dry Eye sufferers.³⁻⁵ Recommend it to your patients and help make their summerepic.



References:
1. Zeev MS, et al. Clin Ophthalmol. 2014;8:581-590. 2. Abelson MB, et al. Rev Ophthalmol. 2011;May:74-77. 3. Kaercher T, et al. Clin Ophthalmol. 2009;3:33-39. 4. Lee SY, Tong L. Optom Vis Sci. 2012;89:1654-1661. 5. Simmons PA, et al. Presented at EUCORNEA, Amsterdam, 2013. EU/0159/2014a; Date of preparation: July 2014

Aspecte legislative ale transplantului de țesuturi în oftalmologie

Mihail Zemba, Alina-Cristina Stamate, Corina Ioana Avram
Spitalul Universitar de Urgenta Militar Central "Dr. Carol Davila"

Scop: prezentarea pe scurt a legislație care guvernează transplantul de țesuturi
Material și metodă: au fost studiate cele trei directive europene care privesc acest aspect, legile și ordinele Ministerului Sănătății, precum și numeroasele lor modificări succesive
Rezultate: au fost făcute unele modificări în activitatea administrativă care însoțește activitatea medicală de transplant de țesuturi
Concluzii: legislația europeană a fost transferată fără discernământ în realitatea românească, ceea ce face dificilă aplicarea ei.

Legislative aspects of tissues transplantation in ophthalmology

Mihail Zemba, Alina-Cristina Stamate, Corina Ioana Avram
Central Military Emergency University Hospital "Dr. Carol Davila"

Purpose: a short review of legislation regarding tissues transplantation
Methods: there were studied the European directives, the Romanian laws and orders of The Minister of Health and also their numerous successive changes
Results: we made some improvement in administrative activity which is close related with medical activity of tissues transplantation
Conclusions: the European legislation was transferred without an adaptation to the Romanian realities; that makes the application of this legislation very difficult.

Corecția astigmatismelor corneene cu ajutorul inciziilor de relaxare utilizând laserul femtosecond

Oana Postolache, Cristian Postolache
Clinica Gauss Bacău

Scop: Lucrarea își propune evaluarea rezultatelor refractive, utilizând incizii de relaxare corneene efectuate cu laserul femtosecond în reducerea astigmatismelor corneene.
S-au folosit incizii de relaxare corneene efectuate cu laserul femtosecond, plasate pe un cerc cu diametrul de 9 mm, cu mărime variabilă în funcție de valoarea astigmatismului, folosind nomograma AMO.
Concluzii: Inciziile de relaxare corneene sunt o metodă eficientă de reducere a astigmatismelor mici, iar laserul femtosecond permite standardizarea metodei și a rezultatelor.

Corneal relaxing incisions with femtosecond laser in reducing corneal astigmatism

Oana Postolache, Cristian Postolache
Gauss Clinic Bacău

Purpose: This paper aims to assess the refractive results, using corneal relaxing incisions made by the femtosecond laser in reducing corneal astigmatism.
We used corneal relaxing incisions performed with femtosecond laser, placed on a circle with a diameter of 9 mm, with variable size depending on the amount of astigmatism using AMO nomogram.
Conclusions: Corneal relaxing incisions are an effective method of reducing small astigmatism and femtosecond laser allowed standardization of method and outcomes.



DISTROFIA ENDOTELIALĂ CORNEANĂ – FACTOR DE RISC ÎN OPERAȚIA DE CATARACTĂ PRIN FACOEMULSIFICARE

D.M. Stănilă, Adriana Stănilă.

Facultatea de Medicină, Universitatea Lucian Blaga Sibiu
Secția clinică oftalmologie Spitalul Clinic Județean Sibiu

Introducere. Operația de cataractă prin facoemulsificare este una din cele mai frecvente intervenții chirurgicale ce se practică de către chirurgii oftalmologi. Ultrasunetele folosite pot avea efect negativ asupra unor structuri oculare, în special asupra corneii.

Distrofia endotelială corneană, cornea guttata și distrofia entotelială Fuchs sunt afecțiuni ale endoteliului cornean care nerecunoscute sau ignorate pot duce la decompensarea corneană cu apariția unor complicații extrem de neplăcute cum ar fi în primul rând keratopatia edemato-buloasă.

Scopul acestei lucrări este de a evidenția aspectul distrofiei endoteliale după operația de cataractă prin facoemulsificare.

Material și metodă. Am luat în studiu 920 de pacienți cu 1220 de ochi la care s-a efectuat microscopie speculară pre și postoperator. La 32 de pacienți cu 35 de ochi s-a depistat cornea guttata și distrofie endotelială Fuchs(3,48%).

Rezultate și discuții. Studiind aspectul endoteliului cornean pre și postoperator în aceste cazuri am constatat ca nu s-a produs decompensarea corneană. Microscopia speculară depistează această afecțiune corneană preoperator și am luat măsuri suplimentare, cum ar fi folosirea excesivă a substanțelor viscoelastice, hialuronat de sodiu, reducerea timpului de ultrasunete, efectuarea facoemulsificării în sacul capsular.

Concluzii: Distrofia endotelială cunoscută preoperator și tratată corespunzător poate fi stăpânită.

Efectuarea microscopiei speculare preoperator este obligatorie.

Folosirea substanțelor viscoelastice coezive și dispersive se impune.

CORNEAL ENDOTHELIAL DYSTROPHY – RISK FACTOR FOR CATARACT SURGERY THROUGH PHACOEMULSIFICATION

D.M.Stănilă, Adriana Stănilă.

Faculty of Medicine, University Lucian Blaga Sibiu
Department of Ophthalmology Clinical Hospital Sibiu

Introduction. Cataract surgery through phacoemulsification is one of the most common surgeries that are practiced by ophthalmologist surgeons. The ultrasound used may have a negative effect on ocular structures, particularly the cornea.

Corneal endothelial dystrophy, cornea guttata and Fuchs endothelial dystrophy are corneal endothelial disorders that unrecognized or ignored can lead to corneal decompensation with highly unpleasant occurrence of complications such as edematous bullous keratopathy.

The purpose of this paper is to highlight the impact of phacoemulsification on the corneal endothelium in patients with endothelial dystrophy.

Material and method. We took into study 920 patients with 1220 eyes who underwent pre- and postoperative specular microscopy. In 32 patients with 35 eyes was found cornea guttata and Fuchs endothelial dystrophy (3.48%).

Results and discussion. Studying the pre and postoperative corneal endothelial aspect in these cases, we found out that corneal decompensation did not occur. Corneal specular microscopy detects this condition preoperatively and we took additional measures, such as excessive use of viscoelastic devices, sodium hyaluronate, reduced

ultrasound using, performing phacoemulsification in the capsular bag.

Conclusions: Endothelial dystrophy known preoperative and treated properly can be contained.

Specular microscopy used preoperative is mandatory.

The use of viscoelastic cohesive and dispersive devices is necessary.

Utilizarea ultrabiomicroscopiei în diagnosticul bolilor polului anterior

Prof. Tatiana Kiseleva

Șef al Departamentului Ecografie

Moscow Helmholtz Research Institute of Eye Diseases, Rusia

Ultrabiomicroscopia cu frecvență înaltă (UBM) oferă imagini de înaltă rezoluție ale segmentului anterior al ochiului printr-o metodă neinvazivă.

Scopul prezentației este de a demonstra rolul biomicroscopiei cu ultrasunete (UBM) în diagnosticul patologiei segmentului anterior.

Sunt prezentate considerații teoretice ale acestei metode, tehnica folosirii UBM și măsurarea structurilor oculare. Am folosit această metodă pentru evaluarea anomaliilor structurale ale segmentului anterior la pacienții cu diferite tipuri de glaucom. UBM este un instrument foarte util în examinarea tumorilor polului anterior și diagnosticul diferențial al tumorilor și chisturi din zona iridociliară. Ciclodializa, examinarea camerei anterioare în caz de opacități posttraumatice și corpii străini mici pot fi evidențiate cu ajutorul UBM. Detalii ale segmentului anterior, cum ar fi profunzimea camerei anterioare, aspectul unghiului iridocornean, prezența sinechiilor anterioare pot fi determinate preoperator. Această metodă poate evalua cu ușurință poziția cristalinului.

Experiența noastră clinică a demonstrat că rezultatele UBM în toate cazurile clinice a determinat conduită terapeutică. UBM este un instrument de diagnostic sigur și eficient în gestionarea ochilor cu patologii ale segmentului anterior în special atunci când vizualizarea tesurilor este limitată și când sunt implicate leziuni traumatice multiple.

Ultrasound biomicroscopy in diagnosis of anterior segment pathology

Prof. Tatiana Kiseleva

Head of Ultrasound Department

Moscow Helmholtz Research Institute of Eye Diseases, Russia

High frequency Ultrasound biomicroscopy (UBM) provides high resolution imaging of the anterior segment of the eye in a noninvasive method.

The purpose of the lecture is to demonstrate the role of ultrasound biomicroscopy (UBM) for the diagnosis of anterior segment pathology.

Theoretical considerations of this method, the technique of using UBM and measuring ocular structures are presented. We used this method for evaluation of the structural abnormalities of anterior segment in patients with different types of glaucoma. UBM is a very useful adjunct in the management of anterior segment tumors and differential diagnosis of tumors and cysts of iridociliary zone. Cyclodialysis, state of the anterior chamber under traumatic opacities and small foreign bodies can be imaged by UBM. Anterior segment details such as the depth of the anterior chamber, state of the angle, presence of anterior synechiae can be determined pre-operatively. This method can easily assess the position of intraocular lens.

Our clinical experience showed that UBM results in all clinical cases determined tactics of treatment. UBM is a safe and effective diagnostic tool in the management of eyes with disorders of the anterior segment especially when visualization is limited and multiple traumatic injuries are involved.



Rezultate în chirurgia cataractei cu laserul Femtosecundă coaxial vs biaxial

Felipe Soria (Mexic, Mexico)

Scopul lucrării este de a compara rezultatele obținute prin chirurgia cataractei prin microincizii bimanuale (MICS) cu facoemulsificarea coaxială prin incizie de 2,2 mm asistată de laserul cu femtosecunde LenSx (Alcon - LenSx Inc. Aliso Viejo , CA), din punct de vedere al eficacității și siguranței.

Metode : Aceast studiu de cazuri prospectiv, randomizat, observațional, comparativ a cuprins 50 de ochii cu cataractă de la 50 de pacienții care au suferit chirurgie refractivă cristaliniană cu laserul cu femtosecunde urmată de o tehnică bimanuală MICS cu 2 incizii de 1 mm (25 de pacienți)(grupul FemtoMICS)și o tehnică de facoemulsificare coaxială cu o paracenteză de 1mm și o incizie principală de 2.2 mm (25 de pacienți)(grupul FemtoCoaxial).Rezultatele principale urmărite au fost: puterea ultrasunetelor , timpul efectiv de facoemulsificare, echivalentul sferic postoperator, aberațiile de ordin superior (corneene și interne), grosimea corneei , numărul de celule endoteliale, grosime maculară , și complicațiile din timpul și după intervenția chirurgicală. Ambele grupuri au fost absolut comparabile pentru toate variabilele preoperator.

Rezultate: puterea medie a ultrasunetelor a fost de $1,8\% \pm 0,9\%$ pentru MICS și de $14,7\% \pm 4,9\%$ pentru inciziile de 2,2 mm ($P < .001$). Valorile efective ale timpului de facoemulsificare pentru MICS și pentru inciziile de 2.2 mm au fost de $1,5 \pm 0,9$ și, respectiv, $4,5 \pm 2,9$ sec ($P = 0.002$). Echivalentul sferic postoperator a fost -0.26 pentru FemtoMICS și -0.33 pentru FemtoCoaxial ($P > .05$). Indicele de eficacitate la o lună postoperator a fost de $160,2\%$ pentru FemtoMICS și 149% pentru FemtoCoaxial. Nu au existat diferențe semnificative ale grosimii corneene, ale numărului de celule endoteliale și al grosimii maculare. Complicațiile au inclus: ruptura capsulei posterioare (4 %) și ruptura capsulei anterioare fără ruperea capsulei posterioare (4 %) pentru FemtoMICS și capsulorexis incomplet (4 %) pentru FemtoCoaxial.

Concluzii : MICS și tehnica coaxială de facoemulsificare asistată de laserul cu femtosecunde LenSx au avut rezultate excelene în ceea ce privește siguranța și eficiența. Tehnica FemtoMICS a fost din punct de vedere chirurgical și statistic mai eficientă decât tehnica FemtoCoaxială.

Results of cataract surgery after Femtosecond with coaxial vs biaxial

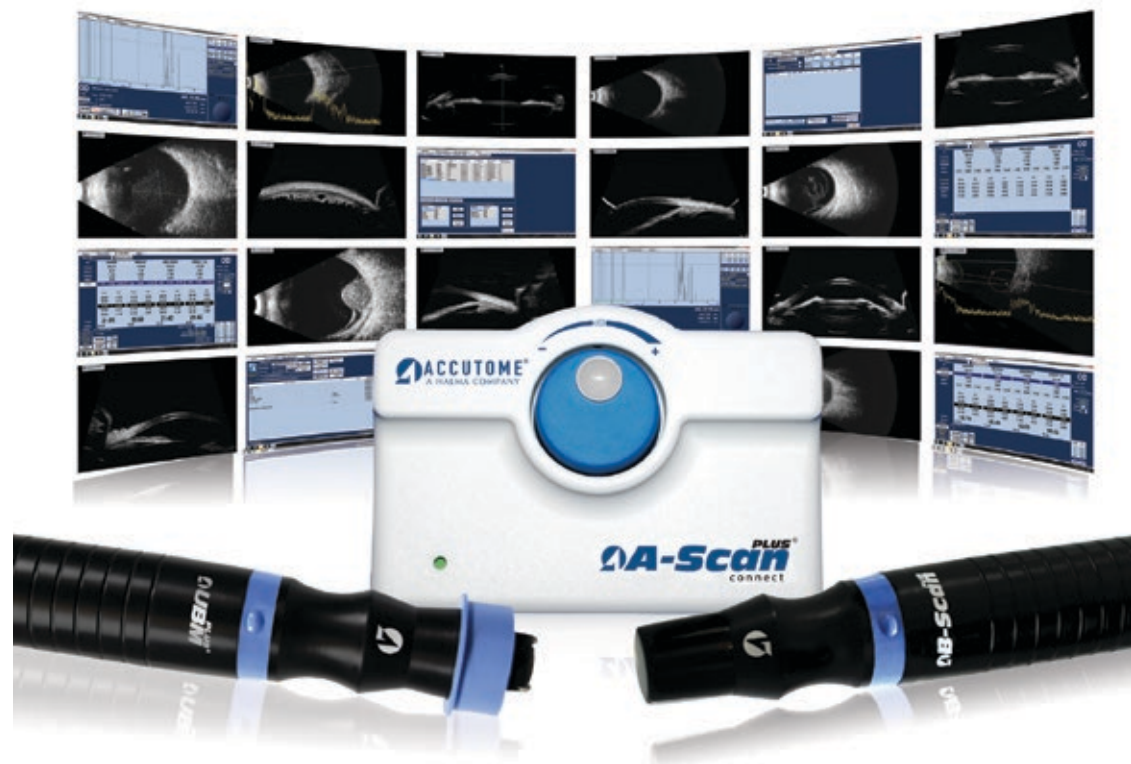Felipe Soria (Mexic, Mexico)

Purpose: To compare the efficacy and safety outcomes of bimanual microincision cataract surgery (MICS) versus 2.2-mm coaxial phacoemulsification assisted by Femtosecond LenSx (Alcon-LenSx Inc. Aliso Viejo, CA).

Methods: This prospective, randomized, observational, comparative case series comprised 50 cataractous eyes of 50 patients receiving femtosecond laser refractive lens surgery followed by a bimanual MICS technique with two 1-mm incisions (25 patients) (FemtoMICS group) and a coaxial phacoemulsification technique with a 1-mm paracentesis and 2.2-mm principal incision (25 patients) (FemtoCoaxial group). The main outcomes measure were: ultrasound power, effective phacoemulsification time, postoperative spherical equivalent, higher-order aberrations (corneal and internal), corneal thickness, endothelial cell count, macular thickness, and complications during and after surgery. Both groups were absolutely comparable for all variables preoperatively.

Results: Mean ultrasound power was $1.8\% \pm 0.9\%$ for MICS and $14.7\% \pm 4.9\%$ for 2.2-mm incisions ($P < .001$). Effective phacoemulsification time values for MICS and 2.2-mm incisions were 1.5 ± 0.9 and 4.5 ± 2.9 sec, respectively ($P = .002$). Mean postoperative spherical equivalent was -0.26 for FemtoMICS and -0.33 for FemtoCoaxial ($P > .05$). The Efficacy index at

Your Complete Diagnostic Solution.



www.farmatin.ro
contact@farmatin.ro

farmatin 
vivere et videre

The Connect Platform is a powerful and portable diagnostic tool designed to meet the demands of today's ophthalmic practice. The A-Scan, B-Scan and UBM plug directly into a PC, laptop or tablet device and offer adaptable document transfer to meet your changing needs.

Features include:

- Easy-to-use Interface.
- High definition imaging with 0.015mm resolution.
- Easily upgradeable software.
- Streamline your patient data by sharing information between each system.
- Compact and unlimited file storage.

ACCUTOME[®]
A HALMA COMPANY

1-800-979-2020 • 610-889-0200 • +31 (0) 485-350300 Europe
FAX 610-889-3233 • info@accutome.com

www.accutome.com



1 month postoperatively was 160.2% for FemtoMICS and 149% for FemtoCoaxial. No significant differences were found in corneal thickness, endothelial cell count, and macular thickness. Complications included posterior capsule rupture (4%) and anterior capsule rupture with no posterior capsule tear (4%) for FemtoMICS and bridges due to incomplete capsulorhexis (4%) for FemtoCoaxial.

Conclusions: MICS and coaxial phacoemulsification technique assisted by the Femtosecond LenSx achieved excellent safety and efficient outcomes. The FemtoMICS technique was surgically and statistically more efficient than the FemtoCoaxial technique.

Celulele mezoteliale: Un inlocuitor al celulelor endoteliale

Felipe Soria (Mexico, Mexico)

Scop-ul lucrării este de a evalua dacă celulele mezoteliale ale țesutului adipos de șoarece (ATMCs) au caracteristici morfologice și biochimice comune cu celulele endoteliale corneene de șoarece (CECS) și de a evalua capacitatea acestora de a adera la membrana bazală decelularizată a capsulei anterioare a cristalinului uman (HALCs) ca potențial țesut - surrogat pentru înlocuirea endotelului corneean.

Metode . Celulele mezoteliale ale țesutului adipos au fost izolate din țesutul adipos visceral al șoarecilor adulți , și exprimarea lor a mai multor markeri ai endotelului corneean a fost determinată cantitativ prin RT - PCR , imunofluorescența și Western blotting. Celulele mezoteliale ale țesutului adipos au fost cultivate într -un mediu care reține fenotipul mezotelial (MRPM) și mai departe însămânțate și cultivate deasupra membranei bazale decelularizate a HALC. Compoziția ATMC - HALC a fost evaluată prin microscopie optică , imunofluorescență și microscopie electronica de transmisie.

Rezultate. ATMCs cultivate pe mediul care reține fenotipul mezotelial exprimă markeri ai endotelului corneean COL4A2 , COL8A2 , SLC4A4 , CAR2 , adenozin-trifosfatază dependentă de sodiu și potasiu (ATPaza Na + / K +) , β - catenina , zona occludens - 1 , și N - caderină într -un mol similar cu CECS de șoarece . În plus, ATMCs au prezentat o capacitate puternică de adeziune pe membrana bazală a HALCs și au format un monostrat confluent în termen de 72 de ore de la cultivarea pe MRPM. Caracteristicile ultrastructurale morfologice și de marcare avute de monostratul ATMC pe HALCs au indicat în mod clar că ATMCs își păstrează fenotipul original de celule scuamoase epiteliale .

Mesothelial cells: Tissue engineer a surrogate for endothelial cells

Felipe Soria (Mexico, Mexico)

Purpose. To evaluate whether mouse adipose tissue mesothelial cells (ATMCs) share morphologic and biochemical characteristics with mouse corneal endothelial cells (CECs) and to evaluate their capacity to adhere to the decellularized basal membrane of human anterior lens capsule (HALCs) as a potential tissue-engineered surrogate for corneal endothelium replacement.

Methods. Adipose tissue mesothelial cells were isolated from the visceral adipose tissue of adult mice, and their expression of several corneal endothelium markers was determined with quantitative RT-PCR, immunofluorescence, and Western blotting. Adipose tissue mesothelial cells were cultured in a mesothelial retaining phenotype medium (MRPM) and further seeded and cultured on top of the decellularized basal membrane of HALCs. ATMC-HALC composites were evaluated by optical microscopy, immunofluorescence, and transmission electron microscopy.

Results. Mesothelial retaining phenotype medium-cultured ATMCs express the corneal endothelium markers COL4A2, COL8A2, SLC4A4, CAR2, sodium- and potassium-dependent adenosine triphosphatase (Na⁺/K⁺-ATPase), β -catenin, zona occludens-1, and N-cadherin in a pattern similar to the mouse CECs. Furthermore, ATMCs displayed strong adhesion capacity onto the basal membrane of HALCs and formed a confluent monolayer within 72 hours of culture in MRPM. Ultrastructural morphologic and marker characteristics displayed by ATMC monolayer on HALCs clearly indicated that ATMCs retained their original phenotype of squamous epithelial-like cells.

CONSIDERAȚII PRIVIND ALEGEREA METODEI DE EFECTUARE A CROSSLINKINGULUI

Cătălina Corbu¹, Mihaela Constantin²

¹ Prof. Dr., UMF "Carol Davila", București

² Medic primar, Oftaclinic, București

Crosslinkingul fotooxidativ (CXL) este metoda conservatoare de stopare a evoluției keratoconusului, prin creșterea rezistenței corneei ca urmare a acțiunii la nivelul fibrelor de collagen a radicalilor liberi de oxygen eliberați de riboflavina sub efectul UVA.

Indicația principală de efectuare a CXL la un pacient cu keratoconus este dată de progresia acestuia. Însă chiar în absența unei progresii evidente sunt luați în considerare și alți factori pentru stabilirea indicației de CXL: vârsta fragedă sau grosimea redusă a corneei.

Dacă în trecut singura metodă de efectuare a CXL era metoda clasică "epi-off" introdusă în 2003 de profesorii Wollensak și Spoerl pentru a reduce la minim riscul complicațiilor postCXL (durere, infecții) în ultimii ani s-a introdus metoda epi "on" (transepitelial) utilizând riboflavina ce are în compoziție diferite substanțe excipiente și în concentrații diferite. O altă variație a tehnicilor de CXL este reprezentată de utilizarea unor intensități diferite a UVA și de variația timpului de expunere.

Obiectivul lucrării este de a prezenta toți acești factori ce trebuie analizati în momentul deciziei de efectuare a CXL și de a stabili un algoritm de alegere a metodei.

CONSIDERATION ON THE CHOSEN CROSSLINKING METHOD

Catalina Corbu¹, Mihaela Constantin²

¹ Prof. Dr., UMF "Carol Davila", Bucharest

² Dr., Oftaclinic, Bucharest

Photooxidative crosslinking is the conservative method for stopping keratoconus evolution by increase corneal resistance after free oxygen radicals' action at collagen fibers level emitted from riboflavin under UVA effect.

Main indication for CXL performing at a keratoconus patient is the progression of the disease. But in the absence of evident progression we have to take into consideration others factors to decide for CXL: younger patients and thinner cornea.

If in the past the only method of CXL was "epi-off", introduced by Prof. Wollensak and Prof. Spoerl in 2003, in the current practice was introduced "epi - on" method to diminish post CXL complication frequency (pain, infection) using riboflavin with different excipients and different concentrations. Other variations of CXL technique are represented by different UVA intensity and exposure.

The paper objective is to show all these factors which have to be analyzed prior to CXL procedure in order to establish the proper algorithm to choose a certain method.



Rezultate pe termen lung în terapia crosslinking la pacienții cu keratoconus

Cristina Nicula, D. Nicula, Raluca Popescu
Clinica Optilens Cluj

Scopul lucrării: de a evidenția rezultatele keratometrice, refractive și funcționale la pacienții cu keratoconus la care s-a practicat terapia crosslinking.

Material și metodă: S-au luat în studiu un lot de 81 de pacienți cu diferite stadii evolutive de keratoconus și care au îndeplinit criteriile de eligibilitate pentru studiu.

Rezultate: Rezultate au arătat o scădere a k-ului cu 1.5 D și a echivalentului cilindric cu 2.3 D. În 70% a cazurilor am obținut o îmbunătățire a acuității vizuale cu 1, 2 linii Snellen.

Concluzii: Terapia crosslinking este o procedură modernă de stopare a evoluției keratoconusului.

Key words: Crosslinking, keratoconus, keratometrie

Long term results in crosslinking technique at patients with keratoconus

Cristina Nicula, D. Nicula, Raluca Popescu
Clinica Optilens Cluj

Purpose: To highlight both the refractometric, keratometric and functional results, 3 years after applying the Cross-linking therapy on patients having keratoconus.

Material and Method: 81 patients having different evolutive stages of keratoconus were studied, showing eligibility criteria for the cross-linking technique.

Results: The results showed a decrease both in the K-values, of about 1.5D, and in the ocular refraction. The visual acuity improved with 1, 2 or 3 Snellen lines in 70% of the cases.

Conclusions: The cross-linking technique is a modern method of stopping the evolution of keratoconus.

Keywords: keratoconus, cross-linking therapy, refractometry, corneal collagen.

Cross-linking prin iontoforeza, o nouă opțiune în tratamentul keratoconusului

Horia T. Stanca^{1,2}, Bogdana Tabacaru¹, Elena Suvac¹, Cristian Ifrim¹, Cristian Celea^{1,2}

¹Spitalul Clinic de Urgență "Prof. Dr. Agrippa Ionescu" București,

²Universitatea de Medicină și Farmacie "Carol Davila" București

Scopul lucrării: Demonstrarea eficienței tehnicii de crosslinking cornean transepitelial prin iontoforeză în cazul unor pacienți cu keratoconus.

Material și metodă: Sunt prezentate mai multe cazuri ale unor pacienți cu keratoconus la care s-a practicat crosslinking cornean transepitelial prin iontoforeză. Pacienții au fost evaluați postoperator la intervale cuprinse între 1 an și 2 ani. S-au urmărit pre și postoperator: acuitatea vizuală cu și fără corecție, pahimetria corneană în punctul de grosime minimă, topografia corneană în secțiune transversală și sagitală, indicii keratometrici, refracția totală și a puterea cilindrică.

Rezultate: Evoluția postoperatorie a tuturor cazurilor a fost bună, cu stoparea evoluției keratoconusului și chiar ameliorarea profilului indicilor corneeni.

Concluzii: Crosslinkingul cornean prin iontoforeză este o opțiune relativ nouă în tratamentul keratoconusului, ce asigură stabilizarea corneei și îmbunătățirea parametrilor corneeni. De asemenea, utilizarea acestei tehnici crește confortul pacientului intra și postoperator prin evitarea dezepitelizării și scurtarea timpului de impregnare cu riboflavina și de expunere la radiațiile ultraviolete UVA.

Corneal cross-linking iontophoresis-assisted, a new option in keratoconus treatment

Horia T. Stanca^{1,2}, Bogdana Tabacaru¹, Elena Suvac¹, Cristian Ifrim¹, Cristian Celea^{1,2}

¹Spitalul Clinic de Urgență "Prof. Dr. Agrippa Ionescu" București,

²Universitatea de Medicină și Farmacie "Carol Davila" București

Purpose: To show the corneal crosslinking iontophoresis-assisted technique efficiency in patients with keratoconus.

Methods: We present several cases of patients with keratoconus who have undergone the corneal crosslinking iontophoresis-assisted technique. The patients were pursued and evaluated between one and two years postoperative. We followed-up pre and postoperative: uncorrected and best corrected visual acuity, corneal pachymetry in the thinnest point, transversal and sagittal corneal topography sections, keratometry values, total refraction and cylinder power.

Results: Postoperative results were good, halting the progression and improving corneal parameters.

Conclusion: Corneal cross-linking iontophoresis-assisted is a pretty new option in keratoconus treatment which provides corneal stability and improves corneal parameters. Furthermore, the use of this method increase patient's intra and postoperative comfort by avoiding the need of de-epithelialisation and shortening the time needed for riboflavin impregnation and UVA radiation exposure.

Endoftalmita într-un ochi unic funcțional

Lehar Levai*, P. Bagosi*, Csik Marta*, Ster Olimpia*, Csutak Irina*

*Spitalul Judetean de Urgență Satu Mare

Scopul lucrării

Este de a prezenta tehnica chirurgicală adoptată într-un caz de endoftalmită în caz de ochi unic funcțional.

Material și metodă

Pacienta în vârstă de 67 de ani OS prezintă următoarele diagnostice: endoftalmită, ochi unic funcțional, miopie forte, pseudofachie IOL suturat la sclera; prezintă migrarea supraconjunctivală a nodului firului de sutură care menține o cale de comunicare patentă cu mediul extraocular.

S-a efectuat ancorarea și îngroparea sclerală a nodului exteriorizat, cu acoperire cu lambou scleral liber a punctului de exteriorizare a firului de sutură, apoi vitrectomie posterioară.

Rezultate

În urma tratamentului chirurgical am reușit eliminarea procesului infecțios și o îmbunătățire a AV de la percepția mișcării mâinii la 0.05.

Concluzie

Eliminarea căii de comunicare exterioare asociată cu vitrectomie posterioară a fost o metodă eficientă în eliminarea procesului infecțios și restabilirea funcției vizuale.

Discuții

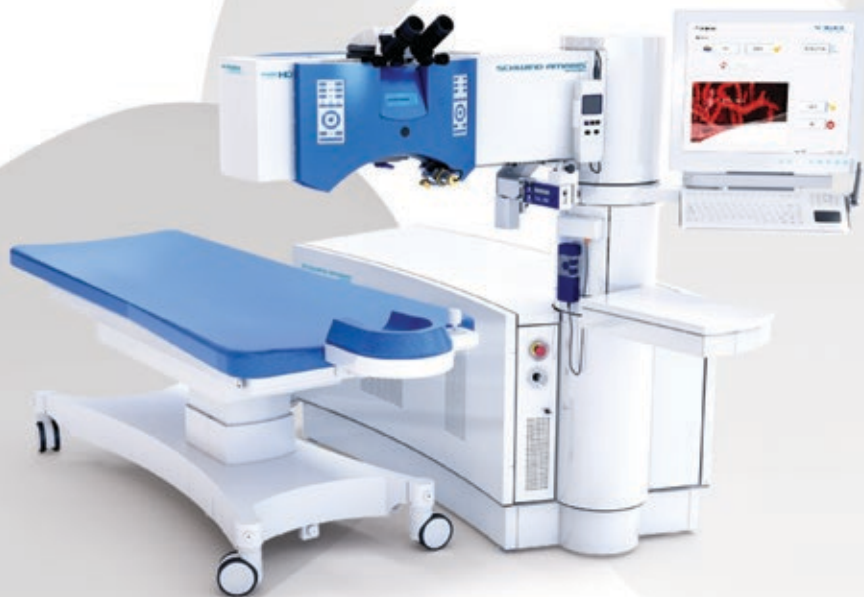Prin ancorarea și îngroparea firului de sutură exteriorizat am reușit păstrarea cristalinului artificial deja implantat, greafa sclerală liberă suturată deasupra punctului de exteriorizare a firului de sutură a blocat comunicarea cu mediul extraocular, iar prin vitrectomia posterioară am reușit să îndepărtăm conținutul inflamator al cavității vitreene.

Cuvinte cheie: Endoftalmita, fir exteriorizat



ROMGER General
distribuitor de echipamente medicale

Schwind AMARIS® 1050RS Ultima generație de laser excimer



Activ 7D Eye tracking compensează mișcările ochiului pe 7 axe

Tehnologie revoluționară SmartPulse "Wow Effect" pentru tratamentele de chirurgie refractivă cu familia de lasere excimer SCHWIND AMARIS oferă o acuitate vizuală mult îmbunătățită imediat după intervenție

Intelligent Thermal Effect Control previne deteriorarea țesutului cornean înconjurător chiar și la viteză de ablație foarte mare

Endophthalmitis in a case of oculus ultimus

Lehar Levai*, P. Bagosi*, Csik Marta*, Ster Olimpia*, Csutak Irina*

*County Emergency Hospital Satu Mare

Purpose

Is to present the surgical technique in a case of endophthalmitis in a patient with oculus ultimus

Methods

67-year-old patient, left eye being oculus ultimus presents the following diagnostics: endophthalmitis, high myopia, pseudophakia, scleral sutured IOL. In this case the suture knot has migrated above the conjunctiva thus preserving a communication pathway with the extra ocular environment. We have anchored and buried intrasclerally the exteriorised knot followed by covering the exteriorization point with a free scleral graft and finally pars plan vitrectomy was performed.

Results

Following the surgical treatment we have achieved relieving the infectious process and a gain in visual acuity from hand motion to 0.05.

Conclusion

Eliminating the extra ocular communication point associated with pars plana vitrectomy yielded to be an efficient method in relieving the infectious process and rehabilitation of visual acuity.

Discussion

By anchoring and burying the exteriorised suture we have managed to keep the already implanted IOL, the free scleral graft has managed to block the communication point and pars plana vitrectomy managed to eliminate the inflammatory content of the vitreous cavity.

Keywords Endophthalmitis, exteriorised knot

Capsulorexis posterior în caz de breșă în capsula posterioară

Lehar Levai*, Dohi Orsolya*, D. Aracs*, Livia Olah*

*Spitalul Județean de Urgență Satu Mare

Scopul lucrării

Este de a demonstra tehnica chirurgicală într-un caz de facoemulsificare cu bresă în capsula posterioară.

Material și metodă

Caz de cataractă unde facoemulsificarea decurge fără complicații dar survine o breșă în capsula posterioară în momentul irigației aspirației.

Se practică capsulorexis posterior cu implantarea cristalinului artificial în sac.

Rezultate

Nu a existat herniere de vitros, s-a reușit crearea unui capsulorexis posterior continuu și implantarea cristalinului artificial în sac, iar pacientul și-a redobândit acuitatea vizuală.

Concluzie

Realizarea unui capsulorexis posterior în caz de breșă în capsula posterioară contribuie la finalizarea cu succes a operației cu implantarea cristalinului artificial în sac.

Discuții

Utilizarea substanțelor vascoelastice ajută la prevenirea hernierii de vitros în camera anterioară iar efectuarea unui capsulorexis posterior continuu previne extinderea branșei în capsula posterioară în momentul implantării cristalinului artificial.

Cuvinte cheie

Capsulorexis posterior, breșă, capsulă posterioară



Posterior Capsulorhexis in a Case of Posterior Capsule Rupture

Lehar Levai*, Dohi Orsolya*, D. Aracs*, Livia Olah*

*County Emergency Hospital Satu Mare

Purpose

To present the surgical technique in a case of phacoemulsification and posterior capsular break.

Methods

In a case of a routine cataract surgery phacoemulsification was performed without any complications but during irrigation aspiration a break in the posterior capsule occurred. We have performed posterior capsulorhexis followed by the bag implantation of the IOL.

Results

There was no vitreous migration in the anterior chamber, we have managed to create a continuous posterior capsulorhexis with in the bag implantation of the IOL and the patient has regained his visual acuity

Conclusion

Managing to perform a posterior capsulorhexis in a case of posterior capsular break contributes to a successful outcome of the surgery with in the bag implantation of the IOL.

Discussion Vitreous migration in the anterior chamber was hindered using OVD and managing to perform a continuous posterior capsulorhexis prevented the extension of the break in the posterior capsule during implantation.

Keywords Posterior capsulorhexis, posterior capsule

Endoftalmita postoperatorie – rezolvare chirurgicală

Ovidiu Mușat, L. Mahdi, Oana Toma, Ana Maria Boariu, Madalina Zamfir, Diana Colta, L. Alexandru

Lucrarea prezintă cazul unui pacient cu endoftalmită postoperatorie după intervenția chirurgicală pentru cataractă. Se prezintă principalii timpi operatori, prognostic pe termen lung și scurt, și câteva din măsurile prin care se poate evita acest gen de complicație.

Post-operative endophthalmitis – surgical approach

O. Mușat, L. Mahdi, Oana Toma, Ana Maria Boariu, Madalina Zamfir, Diana Colta, L. Alexandru

The paper presents the case of a patient diagnosed with post operative endophthalmitis after cataract surgery. We present the main surgical steps, the short and long time prognosis, and some of the measures required in order to prevent this kind of complication.

Provocări în cataracta uveitică (Film video)

Horia T. Stanca^{1,2}, Bogdana Tabacaru¹, Elena Suvac¹, Cristian Ifrim¹, Cristian Celea^{1,2}

¹Spitalul Clinic de Urgentă “Prof. Dr. Agrippa Ionescu” București,

²Universitatea de Medicină și Farmacie “Carol Davila” București

Scopul lucrării: demonstrarea rezolvării medicale și chirurgicale a unor cazuri de cataractă uveitică.

Material și metodă: sunt prezentate mai multe cazuri de pacienți cu cataractă uveitică, cu secluzie-ocluzie pupilară și cu grade diferite ale opacifierii cristalinului, la care intervenția chirurgicală s-a

realizat după o perioadă de “liniște” oculară, planificarea intervenției fiind crucială. Preoperator, pacienții au avut un tratament topic cu AINS și antiinflamatoare corticosteroiene, un pacient asociind și tratament oral cu corticosteroizi. Intraoperator s-au realizat: ruperea cu blandețe a sinechiilor posterioare, manevre de dilatare mecanică (retractoare iriene) și evidențierea capsulei anterioare prin folosirea de colorant (trypan blue) în cazul cataractelor mature.

Rezultate: evoluția postoperatorie a cazurilor a fost bună, fără complicații, cu recuperarea integrală structurală și funcțională.

Concluzii: atitudinea terapeutică preoperatorie (tratament antiinflamator, “liniște” oculară), intraoperatorie (manevre particulare) și postoperatorie influențează evoluția pacienților cu cataractă uveitică, un management corect al acestor pacienți duce la o evoluție bună și o rată mică a complicațiilor.

Challenges in uveitic cataract (video)

Horia T. Stanca^{1,2}, Bogdana Tabacaru¹, Elena Suvac¹, Cristian Ifrim¹, Cristian Celea^{1,2}

¹“Prof. Dr. Agrippa Ionescu” Emergency Hospital Bucharest,

²University of Medicine and Pharmacy “Carol Davila” Bucharest

Purpose: To show the medical and surgical solutions we have chosen for some uveitic cataract cases.

Methods: We are presenting a few cases with uveitic cataract, with pupillary seclusion occlusion and different degree of lens opacity. It is crucial that surgical procedure is made after a period of quiescence. The patients had a preoperative treatment with topical steroids and NSAIDs, one patient had also oral corticosteroid treatment. Intraoperative, the maneuvers include: breaking gently the posterior synechiae, mechanical pupil dilation (iris retractors) and capsule staining (trypan blue) for the mature cataracts.

Results: postoperative results were good, without complications, with complete anatomical and functional recovery

Conclusion: a good management of the patients with uveitic cataract leads to a favorable evolution, with a low risk rate of complications, the preoperative therapeutic approach (anti-inflammatory treatment, period of quiescence), intraoperative (specific maneuvers) and postoperative (evaluating the recovery of these patients).

Breșa capsulară posterioară – rezolvare chirurgicală (film video)

Alin Ștefănescu-Dima^{1,2,3}, Marina Costea², Ruxandra Florescu², Andreea Corâci², Lorena Jilavu², Carmen Mocanu^{1,2}

¹UMF Craiova

²Clinica Oftalmologie, SCJU Craiova

³Clinica Ocularius

Scop: se prezintă o metodă de rezolvare a breșei capsulare posterioare survenite spre finalul etapei de facoemulsificare a nucleului.

Metodă: prezentare de caz – film video

Rezultate: în timpul emulsificării ultimului fragment nuclear al unei cataracte dure, se produce o breșă capsulară posterioară centrală; recunoașterea imediată a complicației permite blocarea breșei cu substanță viscoelastică adezivă, deplasarea fragmentului nuclear spre periferia camerei anterioare, vitrectomie anterioară limitată la nivelul breșei capsulare și a spațiului retrolental Berger, conversia breșei în capsulorhexis posterior folosind pensă intraoculară de 23G. Se implantează un pseudofak monobloc în sac apoi se emulsifică fragmentul restant în



camera anterioară. Recuperarea vizuală este rapidă și completă.

Concluzii: inversarea timpilor operatori (vitrectomie, capsulorhexis posterior, implantare, încheierea facoemulsificării) după metoda Agarwal permite în anumite situații evitarea unor manevre riscante de facoemulsificare la nivelul unui sac capsular deteriorat și a tracțiunilor inadecvate asupra corpului vitros.

Posterior capsular rent – surgical management (video)

Alin Ștefănescu-Dima^{1,2,3}, Marina Costea², Ruxandra Florescu², Andreea Corăci², Lorena Jilavu², Carmen Mocanu^{1,2}

¹UMF Craiova

²Clinica Oftalmologie, SCJU Craiova

³Clinica Ocularius

Purpose: we present a method of dealing with posterior capsular rent produced during the final nuclear fragment phacoemulsification.

Method: case report – video

Results: during the final nuclear fragment emulsification of a hard cataract, a posterior capsular rent occurs; instant recognition of the complication allows the surgeon to block the rent using dispersive viscoelastic; the restant nuclear material is positioned securely at the periphery of the anterior chamber; limited anterior vitrectomy is performed at the level of the capsular breach and the retrolental space of Berger; the capsular rent is converted into a posterior capsulorhexis using intraocular 23G forceps. A single piece IOL is inserted in the bag and than phacoemulsification is completed in the anterior chamber. Visual recovery is quick and complete.

Conclusions: switching the surgical sequence Agarwal style (vitrectomy, posterior capsulorhexis, IOL insertion, phaco completion) allows the surgeon to avoid, in certain situations, risky phaco manoeuvres within a deteriorated capsular bag and inadvertent tractions on the vitreous body.

Profilaxia opacifierii capsulei posterioare

Valeriu Rusu, Geanina Rusu, Alina Chisalita, Mihaela Miron

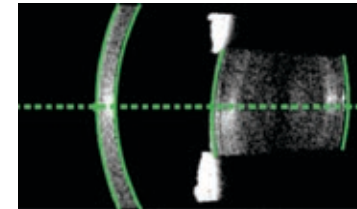
Pacient de 86 ani cu cataractă matură și cu multiple comorbidități cardio-vasculare, pulmonare și cifoza dorsală. Managementul dificil al unui cristalin voluminos, dur și elastic se soldează cu deteriorări iriene, ruperea capsulei posterioare și pierderea de fragmente nucleare în vitros. În final se introduce un implant hidrofob cu haptici în C în sulcus.

Posterior capsular opacification profilaxy

Valeriu Rusu, Geanina Rusu, Alina Chisalita, Mihaela Miron

86 years old patient with multiple cardiovascular, pulmonar and dorsal cifoza comorbidities. Difficult management of voluminous, hard and elastic lens leads to iris impairment, posterior capsule rupture, vitreous nucleous fragments drop. Finally a hidrofobic C loop IOL was implanted in sulcus.

Biometria optica – acum la un alt nivel IOL Master 700 cu SWEPT Source OCT



Pentru informatii despre IOL Master 700,
contactati-ne la adresa de mai jos!

Carl Zeiss Instruments SRL

E-mail: office.ro@zeiss.com

Tel.: 031- 425 3000

Fax: 031- 425 3370



We make it visible.



Managementul rupturii de capsulă posterioară și fragment nuclear deplasat posterior, cu ajutorul implantului de cristalin

Laurențiu Bodolan, Irina Laura Ducan

Prezentăm un caz cu o complicație majoră în timpul facoemulsificării, coșmarul numit “ruptura capsulei posterioare” și rezolvarea acesteia folosind tehnica “schela IOL” (IOL scaffold technique), descrisă de Prof. Agarwal în 2011.

Această tehnică necesită 3 pași esențiali pentru a obține rezultatul dorit:

- 1.-recunoașterea timpurie a rupturii de capsulă posterioară,
- 2.-folosirea din abundență a OVD-ului dispersiv (Viscoat) pentru protecția endoteliului cornean și pentru a salva și lifta fragmentul nuclear în camera anterioară,
- 3.-facoemulsificarea acestuia după implantarea parțială în sulcus a unui IOL 3 piese pentru a obtura aria pupilară.

Managing the Broken Posterior Capsule and dropped nuclear fragment by means of IOL

Laurentiu Bodolan, Irina Laura Ducan

We report a case with a serious complication during phacoemulsification, the nightmare called “posterior capsule rupture” and its management using the “IOL scaffold technique”, described by Prof. Agarwal in 2011.

This technique requires a 3 step approach, which is essential for a proper outcome:

- 1.-early recognition of the posterior capsule rupture,
- 2.-the abundant use of a dispersive OVD (Viscoat) in order to protect corneal endothelium and to rescue and lift the dropped nuclear fragment into the anterior chamber,
- 3.-phacoemulsification after partial sulcus implantation of a 3 pieces IOL to obstruct the pupillary area.

CALCULAREA PUTERII IOL ÎN CAZURI DIFICILE

Rhonda G. Waldron, MMSc, COMT, CRA, ROUB, CDOS

Obținerea unor rezultate optime postoperator reprezintă astăzi o provocare pentru toți chirurgii de cataractă, ținând cont de complexitatea măsurării ochilor cu probleme, a implantelor torice, precum și de efectele pe care chirurgia refractivă le are asupra biometriei. Nu pot fi obținute rezultatele dorite fără standardizarea măsurătorilor preoperatorii și cunoașterea diferitelor formule de calcul. Vor fi prezentate cele mai exacte tehnici de biometrie, precum și metode de standardizare a keratometriei, atât pentru implantele monofocale, cât și pentru cele torice, formulele de calcul recomandate pentru diferite lungimi axiale și cele mai sigure metode de calcul a implantelor la pacienții cu intervenții de chirurgie refractivă în antecedente.

STANDARDIZED IOL CALCULATIONS

Rhonda G. Waldron, MMSc, COMT, CRA, ROUB, CDOS

Achieving consistent, optimal post-operative outcomes is a challenge for all cataract surgeons today, given the complexities of measuring challenging eyes, toric implants, and the effects that refractive surgery have on the calculation process. Desired outcomes cannot be accomplished without the standardization of pre-operative measurements and the comprehensive knowledge of various calculation formulae. The most accurate techniques for

biometry will be presented, as well as methods for the standardization of keratometry for both monofocal and toric implants, recommended calculation formulae for various eye lengths, and the most reliable methods for calculating implants for patients who have had prior refractive surgery.

Cataractă congenitală polară posterioară asociată cu degenerescență marginală pellucidă

Dorin Chiseliță, Alina Cantemir, Anisia-Iuliana Alexa, Augustina Ceornea

Pacientă în vârstă de 42 de ani cu sindrom Down este diagnosticată cu AO cataractă congenitală polară posterioară. Examen clinic: AVAO: nd la 30 cm, astigmatism cornean la OD de -2.5 D (OD un K min de 44.3, K mediu 45.5 și K max 46.7) și la OS -7.5 D (K min 41.6, K mediu 45.1 și K max 49.2). Topografia corneană relevă: AO degenerescență marginală pellucidă. Pahimetrie: 474 μm la OD și la 484 μm la OS. Densitatea celulelor endoteliale este la OD de 2618/mm² și la OS 2688/mm². Se practică cura chirurgicală a cataractei la AO cu implantarea unui pseudofak de cameră posterioară toric. Postoperator evoluția este favorabilă, AVAO 0.6 fc, iar astigmatismul rezidual este de 0.25 la OD și 0.5 la OS.

Particularitatea cazului este dată de prezența cataractei congenitale polare posterioare asociată cu degenerescența marginală pellucidă la o pacientă cu sindrom Down.

Elemente de dezbateri: tipul anesteziei, particularitățile intervenției chirurgicale, corecția astigmatismului cornean, stoparea progresiei degenerescenței marginale pellucidă.

Cuvinte cheie: cataractă congenitală, polară posterioară, degenerescență marginală pellucidă, sindrom Down.

Congenital posterior polar cataract associated with pellucid marginal degeneration

Dorin Chiseliță, Alina Cantemir, Anisia-Iuliana Alexa, Augustina Ceornea

A 42-year-old patient with Down syndrome is diagnosed with bilateral congenital posterior polar cataract. Clinical examination: visual acuity of counting fingers at 30 cm bilateral, the corneal astigmatism is for the right eye -2.5 D (K min 44.3 min, K max 46.7, K average 45.5) and for the left eye -7.5 D (K min 41.6, K max 49.2, K average 45.1). The corneal topography reveals pellucid marginal degeneration in both eyes. Pachymetry register values of 474 μm to the right eye and 484 μm to the left eye. Endothelial cell density is 2618 / mm² to right eye and 2688 / mm² to left eye. The surgical treatment of cataract was practiced with the implantation of a posterior chamber toric pseudofak. The postoperative evolution is favorable, the visual acuity for both eyes is 0.6 without optical correction and the residual astigmatism is 0.25 for the right eye and 0.5 for the left eye.

The particularity of the case is represented by the presence of congenital posterior polar cataract associated with pellucid marginal degeneration to a patient with Down syndrome.

Elements for discussion: the type of anesthesia, the surgery particularities, the correction of the corneal astigmatism and stopping progression of the pellucid marginal degeneration.

Key words: congenital posterior polar cataract, pellucid marginal degeneration, Down syndrome



Soluție chirurgicală în sindromul Marfan

Călin Tătaru, Marian Burcea, Anca Dogăroiu, Constantin Mihai, Corina Ioan, Silvia Bădeascu, Nicoleta Năstase, Irina Cristescu, Cristina Schiesser
Spitalul Clinic de Urgențe Oftalmologice București

Sindromul Marfan a fost descris pentru prima oară de pediaterul francez Antoine Marfan. Această boală afectează țesutul conjunctiv din întreg organismul. La nivel ocular determină o laxitate a fibrelor zonulare ce țin ancorat cristalinul în poziția sa anatomică, ducând astfel la apariția subluxațiilor cristaliniene. Singurul tratament curativ al malpoziției cristaliniene este intervenția chirurgicală.

De-a lungul timpului s-au descris variate tehnici chirurgicale cu rezultate mai mult sau mai puțin încurajatoare.

Autorii descriu o tehnică ce presupune efectuarea unui capsulorexis și inserarea unui inel de tensionare a sacului cristalinian ce este suturat la scleră într-un punct. Elementul de noutate este reprezentat de o dispunere specială a firului de sutură în elementul de ancorare al inelului, ce facilitează centrarea sacului, precum și o mai ușoară înfundare a firului în peretele scleral.

Surgical solution in a case of Marfan syndrome

Călin Tătaru, Marian Burcea, Anca Dogăroiu, Constantin Mihai, Corina Ioan, Silvia Bădeascu, Nicoleta Năstase, Irina Cristescu, Cristina Schiesser

Clinical Hospital of Ophthalmological Emergencies, Bucharest, Romania

Marfan syndrome was first described by French pediatrician, Antoine Marfan. This disease affects the connective tissue throughout the body. Ocular it leads to laxity of the zonular fibers which hold the lens in his anatomical position, leading thus to lens subluxation. The only curative treatment of lens malposition is surgery.

Over the time there have been described various surgical techniques with more or less encouraging results.

The authors describe a technique that involves making a capsulorhexis and inserting a CTR with one point scleral fixation. The novelty is represented by a special arrangement of the suture thread in the anchoring element of the CTR which facilitates centering of the bag, as well as a lighter clogging of the thread in the scleral wall.

Implantele multifocale - care este cea mai bună alegere?

Oana Postolache, Cristian Postolache
Clinica Gauss Bacău

Scop: Lucrarea își propune să compare diferite tipuri de implante multifocale existente pe piață, în scopul alegerii variantei optime pentru pacient, din punct de vedere al acuității vizuale (AV) la distanță, la aproape și intermediară.

S-au comparat cazurile operate în Clinica Gauss Bacău între lunile mai 2012 și mai 2014. S-a urmărit AV la distanță, la aproape și intermediară timp de un an postoperator.

Concluzii: AV la distanță cât și cea la aproape au fost relativ similare pentru toate implantele. Pentru vederea intermediară, cele mai bune rezultate s-au obținut în varianta combinată - Restor 2.5 D pe ochiul dominant cu Restor 3 D pe ochiul nondominant.

Multifocal implants - witch is the best choice?

Oana Postolache, Cristian Postolache
Gauss Clinic Bacău

Purpose : This paper aims to compare different types of multifocal implants from the market , in order to choose the optimal variant for the patient, in terms of visual acuity (AV) for distance , near and intermediate.

We compared the cases operated in Gauss Clinic Bacau between May 2012 and May 2014. We studied AV for distance, near and intermediate, one year postoperatively.

Conclusions: The AV at distance and near were relatively similar for all implants . For intermediate vision , the best results were obtained with blended vision: Restor 2.5 D in the dominant eye and Restor 3D in nondominant eye .

Utilizarea laserului femtosecond la un pacient cu cataractă brună și pupilă medie

Monica Gavrîș, Roxana Belicioiu, Ioana Olteanu
Clinica Laser-Optisan, Cluj-Napoca

Scopul lucrării: este de a evidenția eficiența laserului femtosecond (LFS) în efectuarea capsulorexisului și în fragmentarea nucleului cristalinian la un pacient cu cataractă brună și pupilă medie.

Material și metodă: Prezentăm cazul unui pacient de sex masculin, de 84 de ani, cu cataractă avansată, brună AO (grad 4) și astigmatism cornean asociat, căruia i s-a practicat la OD chirurgia laser a cataractei cu implant de cristalin artificial toric + 22,5 T4 la 12°.

VOD= 0,1 cc, VOS= 0,2 cc, TOD= 20 mmHg, TOS= 21 mmHg. FOAO se examinează cu dificultate, pare de aspect normal.

Biometria a fost efectuată cu Biografal, în coerență optică și cristalinul artificial a fost calculat după formula Holladay.

Am utilizat LFS „LenSx” pentru efectuarea inciziilor, a capsulorexisului și pentru fragmentarea nucleului cristalinian, folosind modelul hibrid.

Pentru îndepărtarea fragmentelor de cristalin și a cortexului am utilizat Centurion Vision System. Energia disipată cumulată (CDE) OD = 10,02 și CDE OS = 23,21, utilizând facoemulsificarea standard.

Pentru plasarea cristalinului în axul calculat s-a utilizat sistemul de ghidaj Verion.

Rezultate: Capsulorexisul a fost complet, „free-floating capsulotomy” de 4,9 mm.

Nucleul cristalinian a fost fragmentat în totalitate după modelul hibrid (patru segmente și doi cilindrii centrali).

CDE este redus la jumătate față de ochiul congener unde s-a practicat facoemulsificarea standard.

Concluzii: Utilizarea LFS în chirurgia cataractei brune reduce complicațiile tehnice legate de fragmentarea cristalinului, reduce timpul de utilizare a ultrasunetelor și menține un capsulorexis circular, continuu și bine centrat pentru implantarea cristalinului artificial toric.

Cuvinte cheie: cataractă brună, laserul femtosecond, pupilă medie, IOL toric

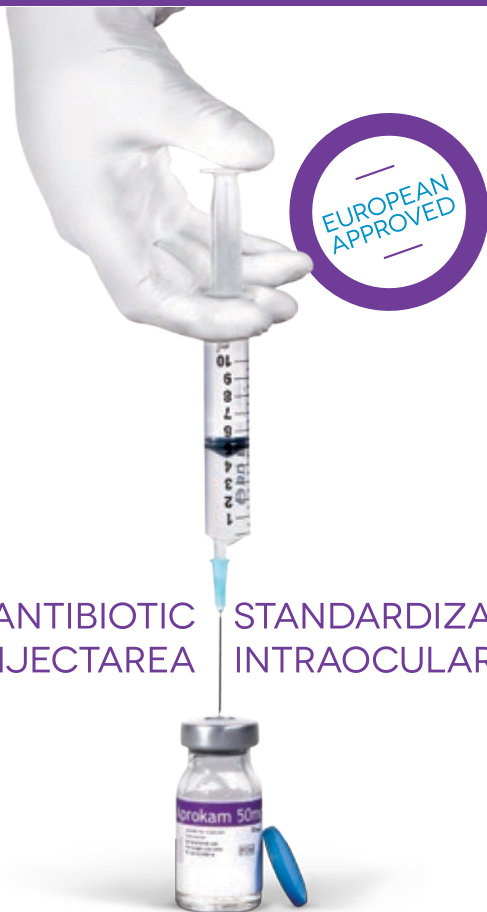Femtosecond Laser Use in a Patient with Brown Cataract and mid-dilated Pupil

Monica Gavrîș, Roxana Belicioiu, Ioana Olteanu (Laser-Optisan Clinic, Cluj-Napoca)

Purpose: To highlight the efficiency of femtosecond laser (FSL) use in performing the capsulorexis and the lens nucleus fragmentation in a patient with brown cataract and mid-

APROKAM®

Cefuroxim 50mg pulbere pentru soluție injectabilă

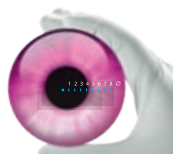

SINGURUL ANTIBIOTIC
INJECTAREA STANDARDIZAT PENTRU
INTRAOCULARĂ

UȘOR DE UTILIZAT



Thea
Driving Innovation



dilated pupil.

Material and Methods:We present the case of an 84-year-old male patient with brown cataract (grade 4) in both eyes and associated corneal astigmatism, who underwent FSL-assisted cataract surgery in the right eye with the implantation of a toric +22,5 T4/12° IOL.

RE CDVA = 0,1 and LE CDVA = 0,2, RE IOP = 20mmHg, LE IOP = 21 mmHg.

The fundus is examined with difficulty in both eyes, but it appears to be normal.

Biometry was done with optical coherence reflectometry (Biograph) and IOL calculation was performed with the Holladay formula.

We used the femtosecond laser "LenSx" to perform the incisions, the capsulorexis and the lens nucleus fragmentation, applying the hybrid pattern of photodisruption.

To remove the lens fragments and the cortex we used the Centurion Vision System.

Cumulative dissipated energy (CDE) RE = 10,2 and CDE LE = 23,21, where standard phacoemulsification was performed.

For IOL axis placement we used the Verion Image Guided System.

Results:We obtained a complete, "free-floating", 4,9-mm-capsulotomy.

The lens nucleus was completely fragmented using the hybrid pattern (four segments and two central cylinders)

CDE was reduced by half compared to the eye where standard phacoemulsification was carried out.

Conclusions:The use of the femtosecond laser in brown cataract surgery reduces technical complications due to lens fragmentation, it reduces ultrasound energy and maintains a round, curvilinear and well centered capsulorexis, suited for toric IOL implantation.

Key words: brown cataract, femtosecond laser, mid-dilated pupil, toric IOL

Malpraxis-ul - de la teorie la practica curenta, o provocare actuala a societatii medicale

Roxana Baron, Anamaria Nitulescu, Radu Giosan, Stefan Dumitrescu

Scop: cunoașterea reglementărilor legale actuale, evidențierea modului de punere în practica curentă și diferențierea clauzelor propuse de diverși asiguratori.

Conținut: Cunoașterea reglementărilor legale actuale nu este încă la îndemana tuturor medicilor, atât din cadrul furnizorilor de servicii medicale publice, cât și din domeniul privat.

Prezentarea actuală își propune să aducă precizările cele mai utile legate de condițiile de producere a actului de malpraxis, de pretențiile pacienților și consecințele acestora, precum și de modalitățile de soluționare a acestor probleme apărute în relația echipei medicale cu pacientul și familia acestuia.

Astfel lucrarea încearcă să găsească răspuns la următoarele întrebări care interesează echipa medicală: Care sunt pretențiile pacientului, De câte feluri este răspunderea medicului/asistentei/a angajatorului, Care sunt forurile/instituțiile care pot analiza cererile de malpraxis formulate de pacienți/familiiile lor, Cum se poate încheia procesul, Care sunt cheltuielile pe care medicul/asistenta/angajatorul le suportă în astfel de situații, Care sunt sancțiunile, Cum ne putem apăra, Care sunt condițiile de asigurare și cum putem negocia polițele de asigurare.

Concluzii: Actualele noțiuni legate de malpraxis, cunoașterea condițiilor de producere, consecințele legale, costurile, modalitățile de apărare și diferitele tipuri de polițe de asigurare ar trebui cunoscute de întreaga echipă medicală.



Malpraxis- from theory to practice, now a challenge of the medical society

Roxana Baron, Anamaria Nitulescu, Radu Giosan, Stefan Dumitrescu

Purpose: knowledge of the actual laws, the way of putting them into practice and difference between different insurance policies

Contain: Knowing the laws is not yet a current practice for doctors, either on private or public field. This presentation

intends to tell more about malpraxis, the patients demands and their consequences and also about solutions of these problems emerging from the medical team to the patient and its family. The paper tries to answer the following questions: Which are the patient demands, How many types of responsibility may the doctor/nurse/ have, Which are the institutions able to analyze the patient/its family demands, Which are the ways to finish the trial, Which are the doctor's/nurse's expenses, Which are the sanctions, How can we defend, How many types of insurance policy we have and how can we negotiate them.

Conclusions: malpraxis knowledge, legal consequences, costs, ways of defend and different types of insurance policy are things that every medical team must know.

Metodă de recuperare a unui capsulorexis cu tendință la derapaj în cazul unei cataracte hiperature

Vlad Chercotă, Clinica de Oftalmologie Timișoara

Scopul lucrării: Este de a pune în evidență dificultatea pe care o întâmpinăm din, punct de vedere tehnic, în timpul execuției capsulorexisului la subiecții ce prezintă cataracte mature, hiperature și/sau intumescențe.

Metodă: După efectuarea celor trei puncții corneene și plasarea „maintainer-ului” de cameră anterioară se introduce albastru de metil sub bulă de aer pentru a impregna membrana bazală și celulele epiteliale ale capsulei anterioare a cristalinului. Se execută aproximativ trei sferturi din circumferința capsulorexisului moment în care se constată tendința la derapaj a capsulei anterioare spre regiunea ecuatorială. Se utilizează o canulă de 25G atașată la o seringă de 5cm³ cu care se creează vacuum și se fixează lamboul capsular în vârful canulei. Se continuă capsulorexisul sub lichid de irigație continuă și se obține o deschidere capsulară anterioară intactă. Protecția corneei se realizează cu o combinație de materiale viscoelastice (dispersiv și coeziv) după metoda „soft shell” (S.Arshinoff). Hidrodisecția nu e necesară datorită existenței cortexului lichefiat iar mobilizarea nucleului se face cu ușurință. Nucleofractura folosește metoda facochop (K.Nagahara). Lavajul cortexului este urmat de implantarea în locul capsular a unui cristalin de tip acrilic hidrofob, monobloc. Se practică hidrosutura puncțiilor și a keratotomiei. Facoemulsificarea se efectuează în regim microcoaxial (pe keratotomie de 2,2mm).

Concluzii:

- Capsulorexisul este dificil de efectuat în cazul cataractelor mature, hiperature și-sau intumescențe din cauza lipsei de suport mecanic pentru chistitom, cortexul cristalinului fiind lichefiat în aceste cazuri.
- În lipsa maintainerului de cameră anterioară și a lichidului de irigație continuă se poate corecta traiectul capsulorexisului sub substanță viscoelastică dar în acest caz este nevoie de forcepsuri.

Recovering method of a capsulorhexis with slip tendency in the case of hyperature cataract

Vlad Chercota, Eye Center Timisoara

AIM: is to highlight the difficulties that we experience, from technical point of view, during capsulorhexis procedure at the patients with mature, hyperature and/or intumescent cataracts.

METHOD: After performing three corneal punctures and the placement of corneal anterior chamber maintainer, methyl blue is introduced under bubble to impregnate the basement membrane and epithelial cells of the anterior lens capsule. We perform about three-quarters of capsulorhexis circumference and we find the slip tendency toward the equatorial region of the anterior capsule. We use a 25G cannula attached to a 5cm³ syringe to create a vacuum and fix the capsular flap on the top of the cannula. The capsulorhexis is proceed under continuous irrigation fluid and it is obtained an intact anterior capsular opening. The protection of the cornea is made with a combination of the viscoelastic materials (dispersive and cohesive) by “soft shell” method (A.Arshinoff). The hidrodissection is not necessary because of the liquefied cortex existence and the mobilization of the nucleus is done easy. The nucleofracture uses the facochop method (K.Nagahara). The cortex lavage is followed by an implantation into the capsular bag of an acrylic hydrophobic single block artificial lence. The practice of punctures hidrosuture and keratotomy is common. The microcoaxial phacoemulsification procedure is performed on 2.2mm keratotomy.

CONCLUSIONS:

- The capsulorhexis is difficult to perform in mature, hiperature and/or intumescent cataracts because of the lack of mechanical support for chistitom, the lens being liquefied in these cases;
- In the absence of anterior chamber maintainer and continuous irrigation fluid, capsulorhexis can be corrected under viscoelastic fluid, but in this case it is required forceps.

Expulzia tardivă imprevizibilă a pseudofacului artificial din sacul capsular

Anca Tomi, Irina Ștefan, Oana Palaghia, Ioana Tofolean, A. Moldoveanu
Spitalul Clinic de Urgențe Oftalmologice, București

Scopul lucrării. Descriem o complicație rară, dislocarea unui pseudofac acrilic hidrofilic din sacul capsular, ce a survenit tardiv după o operație de cataractă desfășurată fără incidente intraoperatorii.

Materiale și metodă. Sunt prezentate două cazuri de dislocare (expulzie din sacul capsular) a unui pseudofac acrilic hidrofilic și sunt analizați factorii predispozanți. Sunt ilustrate modalitățile de rezolvare în cele două cazuri.

Rezultate și discuții. Materialul (acrilic hidrofilic) și design-ul pseudofacului (single-piece open-loop) influențează rigiditatea și plasticitatea hapticelor (haptic memory), acești factori determinând buna centrare a implantului la nivel ocular, atât imediat cât și tardiv după implantarea în sacul capsular. Aceste forțe se vor opune în măsură mai mare sau mai mică forței de contracție a sacului capsular cu tendințe de fibrozare. Deși facil de manevrat și implantat, lentilele moi de tip acrilic hidrofilic ar trebui evitate în situațiile în care se preconizează tendințe fibrotice contractile ale sacului capsular (ex. pseudoexfoliere).



Unusual late IOL out-of-the bag dislocation

Anca Tomi, Irina Ștefan, Oana Palaghia, Ioana Tofolean, A. Moldoveanu
Emergency Eye Hospital, Bucharest

Purpose We describe a rare out-of-the-bag late dislocation of an acrylic hydrophilic IOL, (which was inserted in the bag) after an uneventful cataract surgery.

Materials and methods Two cases of IOL dislocation (out of the bag expulsions) are presented and the predisposing factors are analyzed. The approach in both cases is illustrated.

Results and discussions The IOL material (acrylic hydrophilic) and design (single-piece open-loop) determine the haptic rigidity and the haptic memory, which are the two factors that may predict whether an IOL will center well and will remain centered in the eye after implantation. These forces will or will not counteract the contractive forces of the shrinking capsular bag due to fibrosis. Although easy to handle, the soft hydrophilic acrylic lenses should be avoided in eyes where high contraction forces are anticipated (eg. Pseudoexfoliation).

Subluxație de cristalin artificial - rezolvare chirurgicală (video)

Dorin Nicula, Cristina Nicula, R. N. Pop, Andreea Nagy
Clinica Optilens, Cluj-Napoca

Se prezintă 4 cazuri de cristaline artificiale foldabile subluxate în diferite poziții și modalitățile de rezolvare chirurgicală.

Subluxated intraocular artificial lens - surgical approach (video)

Dorin Nicula, Cristina Nicula, R. N. Pop, Andreea Nagy
Clinica Optilens, Cluj-Napoca

We present 4 cases of subluxated foldable artificial IOL's in different positions and the surgical techniques.

Repoziționarea unui pseudofac suturat scleral prin fixare iriană- o tehnică neobișnuită- film video

Dana Preoteasa
Centrul de Chirurgie Oftalmologică ONIOPTIC Craiova

Prezentăm cazul unui pacient cunoscut cu sindrom Marfan și IOL din PMMA suturat la scleră, subluxat posterior, prin desprinderea ansei superioare. Deoarece intraoperator, ansa respectivă s-a rupt, este aleasă o tehnică originală de fixare a părții optice a cristalinului prin sutură iriană.

Cuvinte cheie: pseudofac subluxat, sutură iriană

A repositioning technique for scleral sutured IOL misalignment by iris fixation- an unusual technique- video

Dana Preoteasa
ONIOPTIC Surgical Ophthalmological Center, Craiova

We present a patient with Marfan syndrome and PMMA IOL sutured to the sclera, posterior subluxated, by detaching the upper loop. Because intra-operative, this loop is broken, we

Santen

A BRIGHTER FUTURE FOR OPHTHALMOLOGY



SANTEN OY - Reprezentanta în România
Electromagnetic Business Center,
Calea Rahovei 200-208, Corp 3, camera 4
București, România

A Clear Vision For Life®
Santen



chose an original technique and repositioning the IOL by iris suturing of the optical part.

Key words: subluxated IOL, iris suture

Cataracta traumatică - rezolvare chirurgicală (film video)

Teodor Tomi, Ioana Ruxandra Rusu, S. Tomi

Clinica Optilens, Cluj Napoca

Autorii prezintă cazul unui pacient în vârstă de 50 ani cu un traumatism ocular vechi în antecedente, în urma căruia dezvoltă cataractă traumatică. Se prezintă rezolvarea chirurgicală a cazului.

Traumatic cataract- surgical solution (video)

Teodor Tomi, Ioana Ruxandra Rusu, S. Tomi

Optilens Eye Clinic, Cluj Napoca

The authors present a 50 years old male patient with an ocular trauma in his history and traumatic cataract after that. We show the surgical solution in this case.

Cristaline multifocale la pacienții miopi

Pajtim Lutaj

Scop: Evaluarea acuității vizuale și a eventualelor complicații după implantarea cristalinelor multifocale la pacienții miopi cu cataractă.

Metode: Studiu retrospectiv. Am studiat fișele pacienților cu miopie mare operați de cataractă în Clinica VISION din Tirana, Albania între Ianuarie 2007-Ianuarie 2015.

Rezultate: La 58 pacienți (116 ochi) cu miopie mare (-6 la -15 D) care prezentau cataracta clinic evidentă s-a realizat facemulsificare prin micrionchie și implantarea de cristalini artificiali multifocali. La 90% din pacienți s-au înregistrat rezultate refractive satisfăcătoare, la 81% din pacienți s-au raportat halouri nocturne. 83% dintre pacienți au devenit independenți de corecția optică pentru toate distanțele. 11% dintre pacienți au continuat să poarte ochelari de aproape, iar 26% au întâmpinat dificultăți la vederea intermediară care a fost ajustată cu o corecție de +1D.

Concluzii: La ochii cu miopie mare este posibilă înlocuirea cristalinului natural cataractat cu un cristalini artificiali multifocali. Acești pacienți au dobândit vederi satisfăcătoare la aproape, intermediar și distanță fără ochelari.

Multifocal IOL in myopic eyes

Pajtim Lutaj

Purpose: To evaluate the visual acuity and eventual complication after mIOL implantation on high myopic patients with cataract.

Methods: Retrospective study. We checked the files of high myopic patients operated for cataract in "VISION" Eye Clinic of Tirana ALBANIA from January 2007 to January 2015.

Results: On 58 patients (116 eyes) with high myopia (-6 to -15 Dp) that present clinically evident cataract was performed Fako by micro-incision with implantation of Multifocal Intra Ocular Lens. 90% of patients had satisfactory refractive results, some night halos were noted

on 81% of patients. 83% declare being independent of all optic correction for all distances. 11% keep on wearing near glasses 26% declare a difficulty in IV which is adjusted with a +1D correction

Conclusion: The replacement of crystalline lens after cataract surgery with multifocal IOL on high myopic eyes is possible. These patients achieve a satisfactory far, intermediate and near vision without spectacle.

Operația de cataractă la pacienți cu keratoconus

Cătălina Corbu¹, Dana Dăscălescu², Miruna Cristea³, Cătălina Ionescu⁴, Mihaela Constantin⁵

¹ Prof. Dr., UMF "Carol Davila", București

^{2,3,4} Medic rezident, Spitalul Clinic de Urgențe Oftalmologice, București

⁵ Medic primar, Oftaclinic, București

Tratamentul pacienților cu keratoconus prezintă două obiective: stoparea evoluției afecțiunii și reabilitarea vizuală. Stadiul afecțiunii și vârsta pacienților sunt elementele care influențează decizia de alegerea a metodelor de reabilitare vizuală. Aceasta se realizează prin metode conservatoare: prescrierea de lentile aeriene, lentile de contact sau metode chirurgicale: implant de inele intrastromale, implant de cristalini artificiali, keratoplastie lamelară sau perforantă.

Dacă pacienții tineri acceptă și tolerează ușor lentilele de contact, nu același lucru se întâmplă și în cazul pacienților cu vârstă mai mare de 45 ani. Pentru cazurile care nu tolerează lentilele rigide, există posibilitatea prescrierii lentilelor sclerale sau hibride.

În această lucrare vom prezenta cazuri cu diagnostic de keratoconus la care pentru îmbunătățirea acuității vizuale s-a intervenit chirurgical prin îndepărtarea cristalinului prin facemulsificare și s-a implantat cristalini artificiali de cameră posterioară monofocal sau toric. Vom expune particularitățile etapelor preoperatorii și postoperatorii ale intervenției de cataractă la acești pacienți.

CATARACT SURGERY AT PATIENTS WITH KERATOCONUS

Cătălina Corbu¹, Dana Dăscălescu², Miruna Cristea³, Cătălina Ionescu⁴, Mihaela Constantin⁵

¹ Prof. Dr., UMF "Carol Davila", Bucharest

^{2,3,4} Resident Dr., Emergency Hospital of Ophthalmology, Bucharest

⁵ Dr., Oftaclinic, Bucharest

The treatment of patients with keratoconus has two objectives: stopping disease evolution and visual rehabilitation. Keratoconus stadium and patients age are factors taken into consideration when choosing the method of visual rehabilitation. This could be performed using conservative methods: glasses and contact lens prescription or surgical methods: intrastromal ring, toric artificial lens insert, lamellar and perforate keratoplasty.

If the teenager patients accept and tolerate contact lens easily, a patient with age over 45 years doesn't. For cases where the rigid contact lenses aren't tolerated we have the possibility of scleral or hybrid contact lenses prescription.

In this paper we will show cases with keratoconus where, for visual acuity improvement, we performed cataract surgery and we implanted an monofocal or toric artificial lens. We will present the particularity of preoperative and postoperative steps of cataract surgery for these kinds of patients.



Chirurgia cataractei la ochi cu situații corneene complexe

Cristina Beșleagă, Mădălina Iuga

Sp. Clinic de Urgență "Prof. Dr. Agrippa Ionescu" București

Facoemulsificarea la cazuri cu comorbidități preoperatorii are un grad de dificultate intraoperator și beneficii vizuale mai reduse.

Recent, noi tehnici și o nouă aparatură, dar și o bună profilaxie antiinfecțioasă, au o importanță crucială în astfel de cazuri dificile.

Lucrarea prezintă câteva cazuri de cataractă cu afectare corneeană rezolvate prin asociere de tehnici și tratament specific postoperator.

Cataract surgery for eyes with complex corneal situation

Cristina Beșleagă, Mădălina Iuga

Sp. Clinic de Urgență "Prof. Dr. Agrippa Ionescu" București

Phacoemulsification in cases with preoperative comorbidity poses difficulty in surgery and suboptimal visual outcomes.

Recently, new techniques and new devices, but, also, the application of appropriate anti-infectious prophylaxis, is of critical importance to conquer such difficult cases.

We will present few cataract cases with corneal comorbidities solved by an association of techniques and specific treatment after surgery.

Chirurgia cristalinului în diverse tipuri de glaucom

Dorin Chiseliță, Alina Cantemir, Alina Kisăliță, Augustina Ceornea

Chirurgia cristalinului are impact variabil asupra progresiei bolii glaucomatoase. Ilustrăm diverse situații clinice (diapozitive și prezentare video) în care:

- extracția cristalinului transparent anulează blocajul pupilar din închiderea acută a unghiului camerular
- extracția izolată a cristalinului cataractat sau în combinație cu trabeculectomia (facotrabeculectomie) scade moderat PIO în glaucoamele cu unghi deschis
- extracția cristalinului cataractat/transparent nu influențează evoluția bolii; ea poate fi o etapă necesară într-un algoritm terapeutic mai complex (glaucomul facolitic; glaucomul malign)
- extracția cristalinului cataractat poate crește PIO la pacienții cu trabeculectomie eficientă în antecedente.

Cuvinte cheie: cataractă, glaucom, facoemulsie, trabeculectomie, facotrabeculectomie

Cataract surgery in various types of glaucoma

Dorin Chiseliță, Alina Cantemir, Alina Kisăliță, Augustina Ceornea

Cataract surgery has a variable impact on glaucoma progression. We illustrate various clinical situations (slides and video presentation):

- transparent lens extraction cancels pupillary block in acute angle closure glaucoma
- cataract lens extraction, isolated or combined with trabeculectomy (*phacotrabeculectomy*), moderately decreases IOP in open-angle glaucoma
- cataract/transparent lens extraction does not influence the course of illness; it can be a necessary stage in a more complex therapeutic algorithm (phacolytic glaucoma,

malignant glaucoma)

- cataract lens extraction may increase IOP in patients with a history of effective trabeculectomy.

Keywords: cataract, glaucoma, phacoemulsification, trabeculectomy, *phacotrabeculectomy*

FAKOEMULSIFICAREA CEA MAI FRECVENTĂ OPERAȚIE ANTIGLAUCOMATOASĂ ALEATORIE DAR CEA MAI RARĂ OPERAȚIE ANTIGLAUCOMATOASA DE ELECȚIE

Vasile Potop

Associate Professor in University of Medicine and Pharmacy "Carol Davila" Bucharest

Există evidențe multiple privind rolul fakoemulsificării în dinamica presiunii oculare.

Efectele hipotonizante ale fakoemulsificării variază în funcție de tipul de glaucom și de valoarea presiunii inițiale.

Există situații în care fakoemulsificarea previne eventuale creșteri presionale, situații în care este suficientă în controlul PIO, situații în care potențează tratamentul hipotonizant topic sau situații în care este tratament de elecție.

La ochii cu unghi camerular îngust fakoemulsificarea poate preveni închiderea unghiului până la un moment dat, crește accesibilitatea tratamentului după închideri parțiale ale unghiului sau poate fi singura modalitate de eliminare a blocajului pupilar și a deschiderii unghiului.

Efectul maxim al extracției cristalinului survine în glaucoamele în al căror determinism există o implicare cristaliniană.

Implicarea cristaliniană poate fi evidentă (cataracte intumescscente, luxații, fakolitice) sau ocultă (cristaline transparente cu diametre sagitale mari, ochi cu diametrul sagital sub 22mm).

În aceste situații extracția cristalinului transparent poate precede temporal și ca potență terapeutică operația filtrantă.

Acest privilegiu al fakoemulsificării în secvența terapeutică a anumitor glaucoame poate simplifica mult terapia acestora, și îmbunătățește prognosticul cu o singură condiție; să fie efectuată la momentul potrivit în schema terapeutică pe de o parte și în evoluția bolii pe de alta.

Analiza retrospectivă a unor cazuri, ne oferă o serie de confirmări și sugestii privind unele valențele terapeutice colaterale inedite ale fakoemulsificării.

Cuvinte cheie: *fakoemulsificare, glaucom, extracția cristalinului transparent*

PHACOEMULSIFICATION THE MOST COMMON AS RANDOM GLAUCOMA SURGERY, BUT THE MOST RARE AS BEST CHOICE GLAUCOMA SURGERY

Vasile Potop

Associate Professor in University of Medicine and Pharmacy "Carol Davila" Bucharest

There are multiple records on the role of phacoemulsification in the dynamics of eye pressure. IOP reduction effects of phacoemulsification vary depending on the type of glaucoma and the initial pressure value.

There are many situations when phacoemulsification prevents increases in IOP, situations where it can control IOP by itself, situations in which it enhances topic glaucoma treatment effects or situations where phacoemulsification is the treatment of choice.

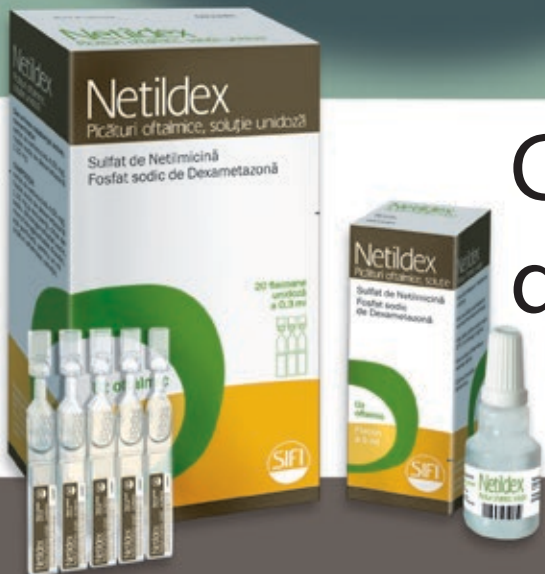In eyes with narrow angle phacoemulsification can prevent angle closure to one point, increase the availability of treatment after partial closure of the angle, or may be the only way to open the closed angle.

NetilDex

Netilmicină 0,3% + Dexametazonă 0,1%



Combinatia de referinta



www.sifigroup.com



The maximum effect of phacoemulsification occurs in glaucoma in whose determinism there is a lens involvement.

Lens involvement may be evident (phacomorphic glaucoma, phacolytic glaucoma, ectopic lens,) or occult (large sagittal diameter of transparent lens in eye with sagittal diameter under 22mm).

In such cases lens extraction can preceding as choice filtering surgery.

This privilege of phacoemulsification in certain glaucoma therapeutic sequence can dramatically simplify their management and improve prognosis on one condition; be carried out at the right time.

Retrospective analysis of some cases, gives us a series of confirmations and suggestions of some collateral therapeutic valences of phacoemulsification.

Key words: phacoemulsification in glaucoma, clear lens extraction

VERION ultima frontiera

Valeriu Rusu, Geanina Rusu, Ionela David, Alina Randaşa
Centru Oftalmologic Claris

Scopul lucrării

Studiu pilot de cuantificare comparativă a erorii de poziționare trigonometrică a implantelor de cristalin torice prin utilizarea: inscripționării manuale cu marcator gravitațional, sau cu dispozitivul computerizat VERION.

Material și metodă

Pacienții au avut un consult oftalmologic complet: preoperator și postoperator la 1zi, 1, 3, 6 și 12 luni: biomicroscopie, autokeratorefractometrie, AV corectată, determinarea axului IOL la biomicroscop. Măsurătoare cu VERION s-a efectuat la 22 pacienții. Marcajul manual ocular s-a efectuat în sala de operație, după anestezie topică, în două etape: preoperator și intraoperator. Datele pacienților introduse pentru prelucrare într-un tabel EXCEL. Două loturi pentru comparație: lotul V=22 pacienți măsurați cu VERION; lotul M=44 pacienți consecutivi măsurați manual. Pentru toți s-a calculat devierea de la axul programat: $Ax \text{ programat} - Ax \text{ obținut} = X^\circ$. Rezultate:

Vârsta medie pentru operația de cataractă (pe statistica noastră din ultimii 5 ani) este : pentru toate cataractele = 75 ani; pentru cele cu IOL toric = 64 ani. Preponderență a sexului feminin: 2F/1B. Tipul de astigmatism: conform regulei = 48% , invers regulei = 33% , oblice = 19% . Putere sferică IOL între 8dpt și 28dpt. Procentul IOL torice utilizate: T2=10%, T3=38%, T4=29%, T5=9%, T6=6%, T7=2%, T8=2%, T9=4%. Gradul de deviere de la axul calculat pentru fiecare interval de 3° a fost (în procente) în lotul M: 52, 25, 9, 4,5, 4,5 ; iar în lotul V 91% pentru intervalul 0-3° și 9% pentru intervalul 4-6°.

Discuții

Măsurătoarea cu VERIONUL este dificilă și consumatoare de timp: explicația necesității unui IOL toric (5min), măsurătoarea efectivă (5-15min), reducerea timpului operator comparativ cu metoda de marcaj manual intraoperator. Costul aparatului și amortizarea determină ridicarea costului manoperei. Datorită prețului ridicat al toricelor numai 70% din pacienții cu astigmatisme peste 1dpt au ales varianta IOL toric.

Concluzii

VERION reprezintă azi o tehnologie de vârf ce reduce semnificativ erorile de poziționare a implantelor torice.



VERION the ultimate fronteer

Valeriu Rusu, Geanina Rusu, Ionela David, Alina Rândașu
Clariss Ophthalmology Center

Purpose

Pilot study for the comparative quantification of the trigonometric errors in toric implant placement using: manual markings with a gravity marker or VERION digital marker.

Material and Methods

All patients had a complete eye exam: preoperatively and postoperatively at 1 day, 1, 3, 6 and 12 months: slit lamp biomicroscopy, auto kerato-refractometry, corrected VA, IOL axis determination through slit lamp examination. Measurement by VERION was performed in 22 patients. Manual marking was done in the operating room after local anesthesia in two steps: preoperative and intraoperative. Patient data were entered for processing into an Excel spreadsheet. Two groups were used for comparison: group V = 22 patients measured by VERION; group M = 44 consecutive patients measured manually. In all patients we calculated the deviation from the intended axis: $\text{intended Ax} - \text{obtained Ax} = X^\circ$.

Results

The mean age for cataract surgery (in our statistics over the last 5 years) was: all cataracts = 75 years; cataract surgery with toric IOL = 64 years. There was a preponderance of female patients: 2F/1B. Type of astigmatism: with the rule = 48%, against the rule = 33%, oblique = 9%. IOL spherical power between 8dpt and 28dpt. The percentage of used toric IOLs: T2 = 10%, T3 = 38%, T4 = 29%, T5 = 9%, 6% T6 = T7 = 2% = 2% T8, T9 = 4%. The degree of deviation from the calculated axis for each 3° interval was (in percentages) in group M: 52, 25, 9, 4.5, 4.5; while in group V it was 91% for the interval 0-3° and 9% for the interval 4-6°.

Discussions Measurement by VERION is difficult and time-consuming: explaining the need for a toric IOL (5min), the actual measurement (5-15min), reduction of operative time compared with intraoperative manual marking method. The price and amortization time of the device determines a rise in procedure cost. Informing of the high price of toric lenses only 70% of patients with astigmatism over 1dpt have chosen the toric IOLs.

Conclusion Nowadays VERION is a leading technology significantly reducing the errors in toric implant placement.

Preocupări actuale în chirurgia cataractei

Călin Tătaru, Marian Burcea, Anca Dogăroiu, Constantin Mihai, Corina Ioan, Silvia Bădescu, Nicoleta Năstase, Irina Cristescu, Cristina Schiesser

Ultimele decenii au adus inovații foarte multe în domeniul chirurgiei polului anterior. Au apărut aparate mai performante, instrumente de o mai mare precizie și tehnici din ce în ce mai revoluționare.

În această lucrare dorim să arătăm modul în care rezolvăm în echipa noastră implantarea cristalinului de tip plachetă (Zeiss, Oculentis) precum și situația chirurgicală care presupune lărgirea capsulorexisului până aproape de marginile cristalinului artificial.

Present concerns in cataract surgery

Călin Tătaru, Marian Burcea, Anca Dogăroiu, Constantin Mihai, Corina Ioan, Silvia Bădescu, Nicoleta Năstase, Irina Cristescu, Cristina Schiesser

Recent decades have brought many innovations in the field of the anterior pole surgery. There

are more efficient equipment, instruments of greater precision and techniques increasingly revolutionary.

In this paper we show our method of plaque type lens implantation (Zeiss, Oculentis) as well as surgical situation which involves widening of the capsulorhexis up close to the edges of artificial lens.

Care sunt criteriile după care ne ghidăm când indicăm utilizarea tehnicilor de chirurgie refractivă?

Daniela Șelaru, Popescu Tatiana, Amal Felahi, Sofiane Chaabouni
Clinica de Oftalmologie, Spitalul Universitar de Urgență Militar Central "Carol Davila", București

În condițiile în care, chirurgia refractivă este practică din ce în ce mai multe centre de stat și private, din țara noastră, se simte nevoia stabilirii unor criterii unitare și unanim acceptate de către colectivitatea oftalmologică, în punerea indicației și selectarea corectă a pacienților care solicită tratament chirurgical pentru rezolvarea viciilor lor de refracție.

Vom încerca să propunem o schemă de orientare în investigațiile preoperatorii și alegerea tehnicii indicate în fiecare caz în parte.

What are the guiding criteria when we advise using the refractive surgery techniques?

Daniela Șelaru, Popescu Tatiana, Amal Felahi, Sofiane Chaabouni
Clinica de Oftalmologie, Spitalul Universitar de Urgență Militar Central "Carol Davila", București

Ophthalmology clinic, The Central Military Emergency University Hospital "Carol Davila", Bucharest

Given the fact that, the refractive surgery is being used in more and more state and private clinics, from our country, we feel that there needs to be established some clear criteria, generally accepted by the ophthalmologic community, defining guidelines and correctly selecting the patients, that demand surgical treatment of their defects of refraction.

We will try to submit an orientation chart in the pre-surgery investigations and choosing the approach that is advised in each situation.

RELEX SMILE, A TREIA GENERATIE DE CHIRURGIE REFRACTIVA CU LASER – EXPERIENTA NOASTRA

Andrei Filip, Conf. Dr. M. Filip, Dr. Miruna Nicolae, Ing. E. Rotaru
Clinica de oftalmologie Ama Optimex, Bucuresti, Romania

Scopul lucrării: Autorii doresc să împărtășească rezultatele și experiența personală dobândite prin utilizarea tehnicii Relex Smile.

Material și metodă: Am început să utilizăm laserul VisuMax Zeiss în iulie 2014 folosind tehnica FemtoLasik, apoi din octombrie 2014 am început să practicăm Relex Smile. Tehnica constă în crearea unei lenticle tridimensionale în stroma corneană cu ajutorul laserului cu femtosecunde, care este extrasă printr-un tunel cornean.

Tehnica permite corectarea miopiilor de până la -10 dioptrii și a astigmatismelor de până la -5



dioptrii, cât și a dioptriilor combinate (miopie cu astigmatism) de până în -10 dioptrii. Rezultate: Au fost obținute rezultatele dorite, oferind satisfacție atât pacienților cât și medicilor.
 Concluzii: Această tehnică unică și revoluționară este prezentă în premieră în România, în clinica noastră.

STARTING TO PERFORM RELEX SMILE, THE THIRD GENERATION OF LASER REFRACTIVE SURGERY

Andrei Filip, Co-authors: Mircea Filip, Miruna Nicolae, Ing. E. Rotaru
 Ama Optimex Eye Clinic, Bucharest, Romania.

Purpose: The authors presents the newest generation of technique for laser correcting myopia by VisuMax from Carl Zeiss Meditec.

Material and method: We started with the technique in July 2014 doing Femtolasik. In October 2014, we've started to do ReLExSmile. The technique consists in creating and extracting a lenticule into the stroma of cornea. We've performed 60 cases, with diopter range between -2 and -10.

Results: The results gave a complete satisfaction, both for patients and doctors.
 Conclusions: This unique technique is available for the first time, in Romania exclusively in our clinic.

Cazuri refractive complexe și tratamente personalizate

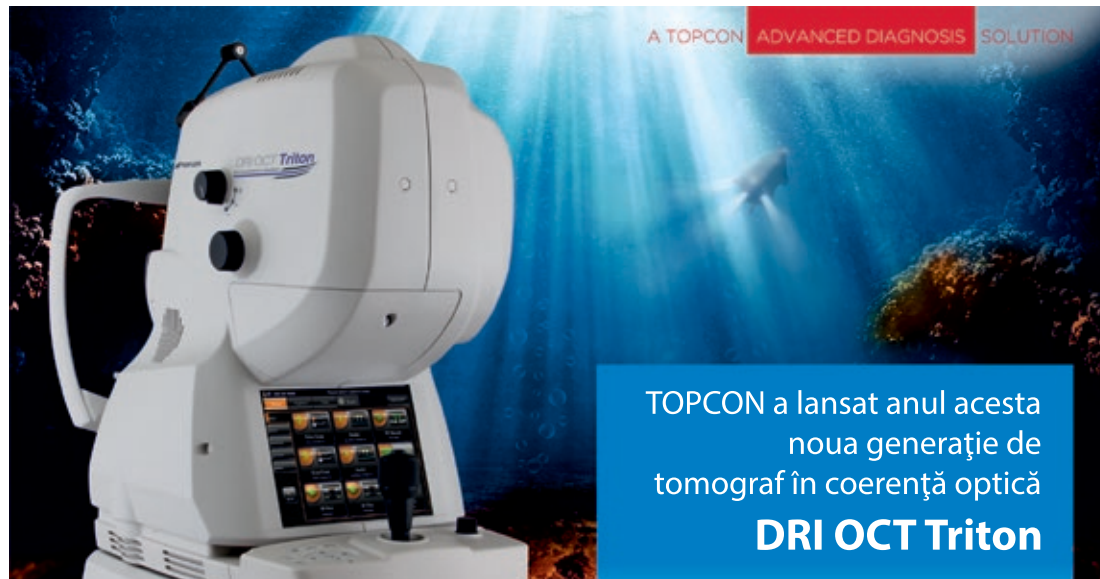Madaras Zoltán¹, Ferencz Attila², Horváth Karin¹, Szathmári Judith¹, Nagy Előd¹, Szász Árpád¹
 Târgu Mureș, Clinica de Oftalmologie¹, Dora Optics²

Creșterea nivelului de informare a populației și avansarea tehnologiei ne permite să oferim soluții refractive pentru o pacientură din ce în ce mai largă. Autorii prezintă tehnicile folosite în tratamentul viciilor de refracție și combinațiile personalizate ale acestora. Tipurile de tratament folosite sunt laserul excimer, implantul de cristalin fahic, schimb refractiv de cristalin. Prezentăm algoritmi folosiți în alegerea metodelor și prezentăm rezultatele prin prisma unor cazuri complexe.

Complex refractive cases and personalized treatments

Madaras Zoltán¹, Ferencz Attila², Horváth Karin¹, Szathmári Judith¹, Nagy Előd¹, Szász Árpád¹
 Târgu Mureș, Ophthalmology Clinic¹, Dora Optics²

Increasing informational level of the population and the advances of the tehnology gives us the opportunity to offer refractive solutions for a growing number of patients. The authors present their usual techniques and their personalized combinations in treating refractive errors. The used treatment options are: excimer laser, artificial phakik lens implant, refractive lens exchange. We present the used algorithms in choosing the right method and a couple of complex cases.



TOPCON a lansat anul acesta
 noua generație de
 tomograf în coerență optică
DRI OCT Triton

Scanarea în profunzime (vizualizarea structurilor coroidiene) și **rezoluția înaltă** oferite de tehnologia **swept source** permite penetrarea mediilor opace și cu hemoragii, iar capturarea imaginilor retiniene se face printr-o **singură acțiune de scanare** rapidă, simplă și confortabilă pentru pacient.

Confortul pacientului este mult sporit datorită **scanării invizibile** (lungime de undă 1050nm) și a **vitezei de scanare** (100.000 A-scan/sec), eliminând astfel artefactele datorate mișcării ochiului (**smart track system**).

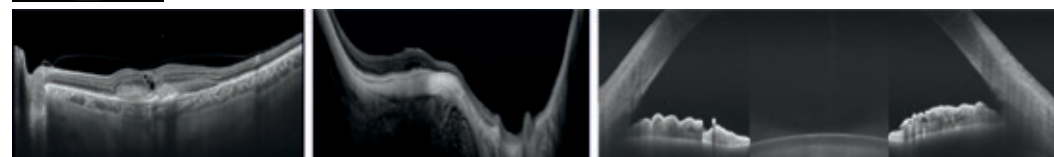
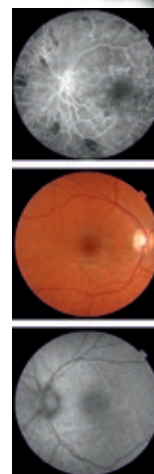DRI OCT Triton oferă multiple protocoale de scanare:

➡ pentru **polul posterior**:

- OCT macula și disc
- angioflorografie
- autoflorescență
- stereo-fotografie

➡ pentru **polul anterior**:

- pahimetrie
- măsurare unghi camerular
- scanare 3D segment anterior





Rezultatele utilizării FemtoLasikului în chirurgia hipermetropiei, astigmatismului hipermetropic și mixt

Emilia Frone, Călin Tătaru, Irina Cristescu
Clinica Alcor București

Tratamentul hipermetropiei, astigmatismului hipermetropic și mixt poate fi o provocare pentru oftalmologii supraspecializați în chirurgie refractivă, în ceea ce privește datele introduse, având în vedere refracția cu cicloplegie, refracția manifesta și acuitatea vizuală cu corecție. Am analizat retrospectiv 96 de cazuri cu astigmatism hipermetropic, astigmatism mixt sau hipermetropie operate prin tehnica LASIK. Intervențiile chirurgicale au fost efectuate în clinica noastră, între ianuarie 2013 – august 2014. Am analizat rezultatele la 6 luni postoperator, când perioada de cicatrizare se consideră a fi încheiată.

Femto-LASIK Surgery Results in Hyperopia, Hyperopic Astigmatism and Mixed Astigmatism

Emilia Frone, Călin Tătaru, Irina Cristescu
Alcor Clinic Bucharest

The treatment of hyperopia, hyperopic astigmatism and mixed astigmatism is a challenge for the refractive surgeon. The main concern is the correct choice of data that is to be introduced in the laser program, considering the cycloplegic refraction, manifest refraction and best corrected visual acuity.

We retrospectively analyzed 96 cases with hyperopic astigmatism, mixed astigmatism or hyperopia operated by LASIK technique. The surgical interventions were made in our clinic, during January 2013 - August 2014. We analyzed the results at 6 months postoperative, when the healing period is considered to be finished.

Explantare și reimplantare de ICL phakic (video)

Dorin Nicula, Cristina Nicula, R. N. Pop, Andreea Nagy
Clinica Optilens, Cluj-Napoca

Se prezintă cazul unui pacient tânăr, cu miopie mare, cu ICL phakic implantat pe dos. Reducerea spațiului de siguranță cristalin natural - ICL ca și ușoara bombare a periferiei irisului, confirmate de imaginea scheimpflug (Pentacam) confirmă implantarea defectuoasă. Se prezintă explantarea ICL și reimplantarea lui în poziție corectă.

Explantation and reimplantation of phakic ICL (video)

Dorin Nicula, Cristina Nicula, R. N. Pop, Andreea Nagy
Clinica Optilens, Cluj-Napoca

We present the case of a young patient, with high myopia, operated with phakic ICL implant, inserted on the wrong side. The reduction of the natural lens - ICL safety space and the slight bulging of the iris periphery, confirmed through scheimpflug imaging (Pentacam) are confirming the faulty implantation.

We present the ICL explantation and the reimplantation in the right position.

Urmărirea pe termen lung după corecția laser a viciilor de refracție; calitatea vieții și satisfacția pacientului

Cristina Beșleagă
Sp.Clinic de Urgenta "Prof. Dr. Agrippa Ionescu" Buc

Am urmărit evoluția pentru 30 de pacienți (60 de ochi), operați în urmă cu 10- 12 ani. Dintre aceștia 40 de ochi au fost miopi și 20 hipermetropi. Rezultatele au fost foarte bune la miopi și bune la hipermetropi. Calitatea vieții a fost îmbunătățită pentru toți pacienții.

Long- term follow up after laser vision correction; quality of life and patient satisfaction

Cristina Beșleagă
Sp.Clinic de Urgenta "Prof. Dr. Agrippa Ionescu" București

We have studied the evolution of 30 patients (60 eyes) that were operated 10-12 years ago. Out of these, 40 eyes were myopic and 20 eyes were hyperopic. Results were very good for myopic patients and good for hyperopic ones. Quality of life has been improved for all patients.

Situații dificile în chirurgia laser a viciilor de refracție cu laserul cu femtosecunde (Film video)

Horia T. Stanca^{1,2}, Bogdana Tabacaru¹, Elena Suvac¹, Cristian Ifrim¹, Cristian Celea^{1,2}
¹ Spitalul Clinic de Urgenta "Prof. Dr. Agrippa Ionescu" Bucuresti,
² Universitatea de Medicina si Farmacie "Carol Davila" Bucuresti
³ Metropolitan Hospital

Scopul lucrării: evidențierea unor situații dificile legate de realizarea flapului cu laserul cu femtosecunde și demonstrarea soluțiilor de rezolvare a acestora. Material și metodă: sunt prezentate mai multe cazuri la care s-au întâmpinat dificultăți la crearea flapului (probleme de centrare, opacifiere a interfeței sau flap incomplet), la ridicarea acestuia (dezepitelizare, sangerare) și modalitatea de rezolvare a acestor situații neplăcute. Rezultate: evoluția postoperatorie a cazurilor prezentate a fost bună cu recuperarea structurală și funcțională a fiecărui caz. Concluzii: laserul cu femtosecunde reprezintă un câștig cert în ceea ce privește siguranța în crearea flapului comparativ cu microkeratomul, dar pot apare situații dificile care necesită o bună orientare și adaptare a chirurgului.

Difficult situations during femtosecond laser refractive corneal surgery (video)

Horia T. Stanca^{1,2}, Bogdana Tabacaru¹, Elena Suvac¹, Cristian Ifrim¹, Cristian Celea^{1,2}
¹ "Prof. Dr. Agrippa Ionescu" Emergency Hospital Bucharest,
² University of Medicine and Pharmacy "Carol Davila" Bucharest
³ Metropolitan Hospital

Purpose: to show some difficult situations that we have met during femtosecond laser corneal flap creation or lifting and to present our solutions to solve them. Methods: we are presenting a few cases that created us difficulties in flap creation (centration errors, opaque bubble layer and incomplete flap) and flap lifting (deepithelization, haemorrhages)



and we are demonstrating our approach for solving these.
Results: postoperative results were good, with complete anatomical and functional recovery for each case.

Conclusion: the femtosecond laser is offering for sure a winning solution about the safety of flap creation comparative with the microkeratome, but difficult situations could appear necessitating a good adaptation and orientation from the surgeon.

Influența aberațiilor optice asupra calității vederii

Silvia Bădescu¹, C. Tătaru¹, M. Burcea¹, Mădălina Șerban², Anca Dogăroiu¹, C. Mihai¹, Nicoleta Năstase¹, Irina Cristescu¹, Cristina Schisser¹

¹ Spitalul Clinic de Urgențe Oftalmologice, București

² Institutul Național de Medicină Aeronautică și Spațială, București

Aberațiile optice conduc la defecte în formarea imaginii unui obiect, imaginea obținută fiind imperfectă și scăzând astfel calitatea vederii. Cauza aberațiilor optice este dată de razele de lumină care nu ascultă exact de legile fizice ce descriu sisteme optice perfecte.

Scopul acestei lucrări este de a descrie implicațiile și importanța aberațiilor optice pentru medicul oftalmolog și pentru pacient.

Ochiul, deși nu are proprietățile unui sistem optic perfect, are multe mecanisme înnăscute care minimalizează aberațiile optice și efectele lor asupra acuității vizuale, acestea nefiind vizibile sau deranjante pentru pacient. De exemplu: dimensiunea pupilei reduce aberațiile optice din periferie, care apar datorită unei puteri refractive diferite a corneei între zona centrală și cea periferică; cristalinul și pigmenții maculari au capacitatea de absorbție selectivă a razelor de lumină.

Principalele aberații optice ale ochiului se clasifică în: aberații sferice, aberații cromatice, astigmatism oblic și aberații de ordin înalt. Atunci când pacientul suferă diverse intervenții chirurgicale (operații de cataractă, operații de chirurgie corneană refractivă) proprietățile ochiului se modifică, iar medicul trebuie să țină cont de corectarea aberațiilor optice pentru a îmbunătăți calitatea vederii.

Mentiune: Aceasta lucrare este partial sprijinită de către Programul Operational Sectorial Dezvoltarea Resurselor Umane (POSDRU) finanțat din Fondul Social European și de către Guvernul României prin contractul nr. POSDRU 141531.

Optical aberrations' influence on vision quality

Silvia Bădescu¹, C. Tătaru¹, M. Burcea¹, Mădălina Șerban², Anca Dogăroiu¹, C. Mihai¹, Nicoleta Năstase¹, Irina Cristescu¹, Cristina Schisser¹

¹ Spitalul Clinic de Urgențe Oftalmologice, București

² Institutul Național de Medicină Aeronautică și Spațială, București

Optical aberrations lead to defects in image-forming, the image obtained being imperfect and thereby decreasing the quality of vision. The causes of optical aberrations are the rays of light that do not obey the physical laws that describe perfect optical systems.

The purpose of this paper is to describe the implications and importance of optical aberrations for the eye doctor and for the patient.

The eye, even though it doesn't have the properties of a perfect optical system, has many innate mechanisms that minimize the optical aberrations and their effects on visual acuity, which are not visible or annoying for the patient. For example: the pupil's size reduce peripheral optical aberrations that occur due to different refractive corneal power between

its center and the periphery; lens and macular pigments have the capability of selective absorption of light rays .

The main optical aberrations of the eye are as follows: spherical aberration, chromatic aberration, oblique astigmatism and high order aberrations. When the patient undergoes various types of surgeries (cataract surgery , corneal refractive surgery) the properties of the eye change and the eye doctor must take into account the correction of optical aberrations to improve vision quality .

ACKNOWLEDGEMENT: This paper is partly supported by the Sectorial Operational Programme Human Resources Development (SOPHRD), financed by the European Social Fund and the Romanian Government under the contract number POSDRU 141531.

Flapul subțire creat cu laserul în femtosecunde în tratamentul miopiei prin metoda iLASIK

Ioan Ștefanu, Silvia Chiotoroiu, Ioana Gabriela Ștefanu

Scop: evaluarea rezultatelor folosirii flapului subțire obținut cu IntraLase 60 FS
Este un studiu retrospectiv incluzând 764 ochi cu miopie la 382 de pacienți (oct. 2010- July 2014)

Grosimea flapului a fost setată la 90 micrometri la 456 ochi(59%) și 100 micrometri la 308 ochi(41%) cu RSB>300 micrometri.

Toți pacienții au fost urmăriți postoperator la o zi, o lună și un an.

Rezultate: 1 câteva incidente intraoperatorii fără legătura cu grosimea flapului
2 fără complicații postoperator

3 clinic (vizual și refractiv) rezultatele au fost bune în termeni de siguranță, predictibilitate și stabilitate.

Thin flap femtosecond laser by iLASIK method for myopia treatment

Ioan Ștefanu, Silvia Chiotoroiu, Ioana Gabriela Ștefanu

Purpose: to evaluate the results of thin flap laser in situ keratomileusis using IntraLase 60FS for flap creation.


It is a retrospective study including 764 myopic eyes of 382 patients (oct. 2010-july 2014). Flap thickness was set at 90 micrometri to 456 eyes(59%) and 100 micrometri to 308 eyes(41%) with RSB>300 micrometri.

All patients were followed post-op one day, one month and one year.

Results: 1 few intraoperative incidents regardless of the thickness flap, 2 postoperative no complications, 3 clinical (visual and refractive) results was good in term of safety, predictability and stability.

Standardul de aur în tomografia segmentului anterior



Distribuit exclusiv prin  **argus**

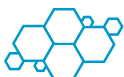SC ARGUS OPTIK SRL

Strada Ion Andreescu, nr.18, Cluj-Napoca, Telefon: 0364 401 983, Fax: 0364 401 984
Strada Lt. Av. Gheorghe Caranda, nr 42, București

info@argusoptik.ro | www.argusoptik.ro

Indexul autorilor (*Authors' index*)

- Bădescu Silvia / pag. 70
BaltăFlorin / pag. 23, 28
Baron Roxana / pag. 53
Beșleaga Cristina / pag. 60, 69
Bodolan Laurențiu / pag. 48
Brănișteanu Daniel / pag. 18, 25
Chazalon Thierry / pag. 12, 16
Chercoță Vlad / pag. 54
Chiseliță Dorin / pag. 49, 60
Corbu Cătălina / pag. 39, 59
Ertan Sunay / pag. 15
Filip Andrei / pag. 65
Frone Emilia / pag. 68
Frone Mugur / pag. 16
Gavriș Monica / pag. 51
Gomez Pedro / pag. 11
Kiseleva Tatiana / pag. 35
Levai Lehar / pag. 24, 28, 41, 43
Lutaj Pajtim / pag. 58
Madaras Zoltan / pag. 66
Merticariu Andrei / pag. 21, 29, 31
Mihai Constantin / pag. 16
Moraru Andreea / pag. 9
Munteanu Mihnea / pag. 9
Mușat Ovidiu / pag. 26, 44
Nicula Cristina / pag. 40
Nicula Dorin / pag. 56, 68
Nițulescu Cristina / pag. 9
Pesztenlehrer Norbert / pag. 14
Petricek Igor / pag. 15
Postolache Oana / pag. 33, 50
Potop Vasile / pag. 61
Preoteasa Dana / pag. 56
Rechichi Miguel / pag. 13
Roșca Cosmin / pag. 20, 23, 30
Rusu Valeriu / pag. 46, 63
Sekundo Walter / pag. 14
Șelaru Daniela / pag. 65
Soria Felipe / pag. 36, 38
Stanca Horia / pag. 19, 24, 40, 44, 69
Stănilă Adriana / pag. 34
Ștefănescu - Dima Alin / pag. 20, 45
- Ștefaniu Ioan / pag. 71
Tătaru Calin / pag. 50, 64
Tomi Anca / pag. 55
Tomi Teodor / pag. 58
Waldron Rhonda / pag. 48
Zamfiroiu - Avidis Nicoleta / pag. 29, 31
Zemba Mihai / pag. 33



Fluierului Str. 21B, 021432
Bucharest
www.zeiss.ro

CARL ZEISS INSTRUMENT SRL

Ca lider și inovator de produse optice (având, în medie, mai mult de o inovație patentată zilnic, în diferite domenii), ZEISS permite utilizatorilor săi să își atingă ambițiile, "văzând mai mult și mai departe".



Electromagnetica Business
Park,
Calea Rahovei nr 266-268,
Corp C, Camera 8,
Sector 5, București

SANTEN Fondată în Japonia în 1890, Santen este una dintre cele mai vechi companii farmaceutice specializate în domeniul oftalmologic. Este leader de piață în Japonia, Scandinavia și Rusia. Compania Santen investește constant în dezvoltarea de noi tehnologii și produse în domeniul oftalmologiei (285 de premii naționale și internaționale și 77 patente). Santen și-a consolidat prezența în ultimele 2 decenii prin deschiderea unui sediu strategic european în Germania și un sediu strategic operational în Finlanda. În 2014 Santen a achiziționat compania Merck Sharp & Dohme ophthalmics și a deschis reprezentanțe sau filiale în majoritatea țărilor europene, inclusiv România. Reprezentanța Santen Romania este condusă de dr. Carmen Tudose, iar echipa sa promovează în prezent produsele MSD ophthalmics: Cosopt și Trusopt și se pregătește de lansare de noi produse.



SIFI

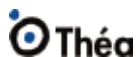Este o companie specializată în domeniul oftalmologic, prezentă de 20 de ani pe piața din România. În timp, portofoliul nostru s-a diversificat, ajungând să acopere în prezent majoritatea nevoilor oftalmologilor, cărora le punem la dispoziție o gamă completă pentru tratamentul infecțiilor, inflamațiilor, ochiului uscat, cataractei și afecțiunilor degenerative ale retinei și vitrosului.

Str. Carol Davila, nr. 105 + 107, et.
2, ap. 5, Sector 5, București
www.sifi.ro



Str. Ion Andreescu, nr 18,
Cluj-Napoca, România
Str. Lt. Av. Gheorghe Caranda, nr
42, București, România
www.argusoptik.ro

Argus Optik - România este membră a grupului Argus GmbH care operează direct sau prin subsidiare în Germania, Elveția, Austria, Ungaria, România, Bulgaria și Serbia. Argus România și-a extins portofoliul în cadrul grupului prin dezvoltarea propriei divizii de echipamente oftalmologice și accesorii. Ca o consecință a cererii pieței de echipament optic și oftalmologic, firma Argus Optik România a fost fondată bazându-se pe un portofoliu de produse de ultimă generație și o nouă strategie de lucru. Firma noastră comercializează o serie de produse provenite de la producători de renume din domeniul optic și oftalmologic: Optos, Huvitz, Lightmed, Oculus, Polytech, Takagi, Frastema, Medinstrus, CSO, Heine, Schweizer, HTS, GFC, Sonoswiss, Pricon și multe altele.



Str. Amilcar C. Săndulescu nr. 7,
sector 6, București
www.laboratoires-thea.com

THEA - LABORATOIRES

Compania Thea este o companie farmaceutică independentă specializată în cercetarea, dezvoltarea și comercializarea de produse oftalmologice inovative.



Str. Apollonia Hirscher Nr.
11, Brașov
www.optimed.ro

OPTIMED

Înființată în anul 1992, Optimed este distribuitor la nivel național de echipamente de oftalmologie, optometrie și optică, dermatologie, medicină estetică și chirurgie având și un portofoliu extins de produse pentru îngrijirea vederii: lentile de contact, soluții pentru întreținerea lentilelor de contact, picături oftalmice și vitamine. Optimed deține reprezentanța în România a unor companii de referință în domeniu, precum: Topcon Europe Medical, iCare Finland, Plusoptix, Alcon, fiind de asemenea distribuitor al echipamentelor produse de către: A.R.C.Laser, Asclepion, Karl Kaps, Katena, Micro Medical Devices Inc., OCULUS Optikgeräte GmbH, Optotec, UFSK International, Vistec AG



Str. Aristizza Romănescu,
Nr. 22, Parter, Sector 4,
București, RO
www.amdnobel.ro

AMD Nobel Pharmaceutical SRL este o companie specializată în domeniul medical oftalmologic. Compania oferă cele mai noi soluții de combatere a degenerescenței maculare prin intermediul unor produse premium. MacuShield este un supliment alimentar unic ce conține în mod exclusiv toți cei trei carotenoizi maculari: luteina, zeaxantina și mezo-zeaxantina. Având un fundal științific de excepție, MacuShield are rezultate excelente pentru pacienții cu DMLV. În vederea accentuării nevoii de "prevenție nu intervenție", AMD Nobel oferă o soluție unică de a evalua riscul dezvoltării degenerescenței maculare prin intermediul măsurării pigmentului macular, un factor principal de risc al acestei patologii. Acest lucru se realizează printr-un aparat medical produs în Anglia, MPS II (Macular Pigment Scanner).



Dedicated to health.

Str. Tăbăcarilor Nr.28, Sector 4,
București, CP 040298
office@mt-intl.ro
www.mt-intl.ro

Medical Technologies International S.R.L. - Înființată în anul 2005, compania noastră este un jucător important pe piața echipamentelor medicale destinate dotării blocului operator și a cabinetelor medicale. Portofoliul MTI se constituie din produse pentru specialități variate iar, în ceea ce privește intervențiile oftalmologice, poate pune la dispoziția medicilor soluții premium. Compania noastră dezvoltă parteneriate solide cu producători de top precum Leica Microsystems sau Keeler Instruments. Precizia tehnologiei elvețiene oferită de microscopul Leica vă acordă cel mai bun suport pentru operațiile de pol anterior, de cataractă dar și pentru intervențiile de pol posterior. Dispozitivele oftalmologice Keeler, dintre care enumerăm: oftalmoscop direct sau indirect, tonometru, retinoscop, pahimetru, sisteme de imagistică, lupe chirurgicale și altele, reprezintă soluția optimă pentru a face față provocărilor chirurgiei oftalmologice în secolul 21.



Your skill. Our vision.

Sos. Mihai Bravu nr. 45
Bucuresti, sector 2
www.medicalpromo.ro

RAYNER

După mai mult de 65 de ani de creștere continuă și experiență, vindem produsele noastre în mai mult de 70 de țări printre care și România și rămânem în prima linie a inovației. Misiunea noastră este să livrăm produse oftalmologice inovative și superioare din punct de vedere clinic, care răspund așteptărilor clienților noștri din întreaga lume și răspândesc încrederea investită în noi pentru îmbunătățirea vederii și creșterea calității vieții.

Rayner proiectează și produce lentile intraoculare și dispozitive de injecție patentate pentru întrebuințare în chirurgia cataractei. Când Sir Harold Ridley a conceput în 1949 primul cristalin artificial pe plan mondial, a ales Rayner să producă această invenție epocală.



Strada Emil Pangratti, nr. 3, Ap
3, Sector 1, București
www.sooft.it

BIOSOFT COMPANY. Este o companie membră a Oogroup, un grup farmaceutic italian specializat în cercetarea, producția și comercializarea de noi soluții pentru sănătatea oculară. Produsele noastre întesc să lupte și, unde este posibil, să prevină modificările ce duc la afectarea sănătății ochiului. Încă de la început Biosoft a vrut să aducă ceva nou în oftamoterapie și împreună cu partenerii săi din afara granițelor României a reușit să vină în întâmpinarea nevoilor medicului specialist oftalmolog ajutând astfel pacienții încă din 2007. Produsele Biosoft sunt produse premium, cu ingrediente de calitate superioară, au o compoziție și o cale de administrare inovativă fiind astfel eficiente și ușor de administrat!



Str. Eroilor, 1A, Otopeni,
România
www.rompharm.ro;
office@rompharm.ro

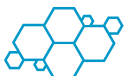ROMPHARM COMPANY S.R.L.

Rompharm Company, singura fabrica de picături oftalmice din Romania activa din anul 2004, pune la dispoziția pacienților medicamente generice la standarde maxime de calitate și la un pret accesibil. Inca din anul 2004 Rompharm Company a ales în strategia de marketing și orientarea catre export si parteneri externi, comercializand produsele sub brand propriu in tari ca Rusia, Belarus, Ucraina, Moldova etc. si fabricand preparate pentru companii farmaceutice europene ca Stada, Ratiopharma etc. In continuare Rompharm Company va fi un partener sigur al medicilor oftalmologi din Romania punand la dispozitia acestora medicatie generica de interes pentru terapia moderna a patologiei actuale.



Adresa: Bd. Marasesti nr; 15,
etaj 3 Bucuresti, sector 4
office@oftastyle.ro ;
www.oftastyle.ro

OFASTYLE este o societate comercială cu capital integral românesc ce și-a început activitatea în anul 2001, ca magazin de optică și cabinet medical, oferind servicii de cea mai bună calitate ca urmare a colaborării cu cele mai prestigioase firme din domeniu. Din septembrie 2005 Oftastyle importă și distribuie în România lentile de ochelari Tokai, pansmanete oculare MasterAid, picături oftalmice lubrifiante Visustrin și rame de ochelari atraumatice pentru copii Mira-Flex.



EUROMEDEX

The Experts in Health

Str. Câmpia Libertății nr 33, bl 21, sc 3, ap 94, sect 3 București.
Adresa web:
www.euromedex.com

EUROMEDEX FRANCE este o companie farmaceutica franceză, prezentă în România din anul 1998 și are o bogată experiență în lansarea și promovarea pe piața farmaceutică românească a numeroase produse. În prezent EUROMEDEX FRANCE desfășoară o campanie de lansare a produselor oftalmologice NICOX pe piața farmaceutică din România.

SOVER

OPTICA

Bdul Biruinței 48-50, 077145-
Pantelimon, Județul Ilfov,
Romania
office@sover.ro
www.soveroptica.ro

SOVER OPTICA este o societate cu capital privat integral românesc a cărui obiect de activitate este distribuția națională de articole optice dedicate vederii umane. Compania colaborează cu peste 600 de magazine de optică medicală sau centre oftalmologice situate pe întreg teritoriul României. Sover-Rame și Ochelari de Soare este reprezentantul unic al unor importanți fabricanți de ochelari din Italia, Franța, Germania, Japonia și Canada. Departamentul Sover-Echipamente comercializează aparatură de investigare a vederii – autorefractometre, aplanotometre, foroptere automate biomicroscopice, proiectoare de teste și truse de lentile (Shin-Nippon, Luneau-Visionix, Sciencetera), unități oftalmologice (Meccanottica Mazza) – precum și echipamente pentru montajul și calibrarea ochelarilor - mașini automate de șlefuit lentile pe contur (Briot), autolensmetre (Shin-Nippon și Luneau-Visionix) și consumabile (Briot, Centro Style).



www.euro-libris.ro

EUROLIBRIS

EuroLibris reprezintă în România grupuri editoriale renumite: ELSEVIER, WOLTERS KLUWER, MCGRAW-HILL, WILEY-BLACKWELL, SPRINGER, THIEME, OXFORD, CAMBRIDGE UNIVERSITY PRESS și oferă reduceri de 10-80% la prețul de catalog.



Strada Rudeni 103, Chitila, Jud. Ilfov
www.autoklass.ro

AUTOKLASS CHITILA

Autoklass Grup - membru al grupului Romstal, s-a înființat în anul 1996, fiind unul dintre centrele Mercedes-Benz cu cea mai îndelungată experiență din România. În acest moment, centrul deține o rețea de 7 sucursale la nivel național, 3 dintre acestea având sediul București. În toate locațiile se oferă servicii de vânzare auto noi și rulate, cât și postvânzare. Totodată, sucursala din Chitila este una dintre cele mai importante investiții din întreaga rețea Mercedes-Benz, la momentul deschiderii (2008) fiind cel mai mare centru de profil din România.



Strada Surorilor nr. 9-15, Bl. A2,
Sector 1, București

FREEDOM OPHTHALMIC

Din octombrie 2009 în România, cristalinele artificiale, inelele capsulare și cionni produse de compania Freedom Ophthalmic din India au demonstrat un raport preț-calitate optim pentru condițiile actuale.



Strada Mătăsari 55 sector
2, București,
www.unimed.ro

UNIMED PHARMA

Unimed Pharma este o companie farmaceutică slovacă, cu o activitate de 20 de ani desfășurată în 20 de țări din Europa Centrală și de Est.

Portofoliul reprezentanței din România cuprinde 16 produse destinate tuturor afecțiunilor oftalmice. Nivelul calității produselor depășește cu mult standardele de bază, regulamentele și instrucțiunile, devenind o constantă la care tindem în toată munca noastră. Produsele noastre inovative oferă o valoare adăugată în tratament la prețuri accesibile și o siguranță sporită prin combinațiile complexe de substanțe.



Str. Tudor Vladimirescu, nr.
393, Loc. Domnești, Jud. Ilfov
" Domnești Business Park"
www.medicalvision.ro

MEDICAL VISION

Importator și distribuitor autorizat de cristaline artificiale, substanțe vascoelastice, instrumentar și consumabile chirurgicale, Medical Vision Optix Grup își propune să ofere potențialilor parteneri achiziționarea de produse și servicii medicale de calitate la cele mai bune prețuri.



Pipera Street 42, Nusco
Building, 1,16 & 17th Floors
Postal Code 020112, Bucharest,
Romania
www.bayer.ro

BAYER GROUP este o companie globală cu competențe cheie în domeniul sănătății, al agriculturii și al materialelor de înaltă tehnologie. Bayer HealthCare, un subgrup al Bayer AG cu vânzări anuale în valoare de 20 miliarde de euro, este unul din liderii inovatori la nivel mondial din domeniul sănătății și al produselor din industria medicală. Cu sediul în Leverkusen, Germania, compania reunește activitățile globale ale diviziilor Animal Health, Consumer Care, Medical Care și Pharmaceuticals. Scopul principal al Bayer HealthCare este de a descoperi, dezvolta, produce și distribui produse care să îmbunătățească sănătatea oamenilor și a animalelor din întreaga lume. Bayer HealthCare are la nivel global un număr de 60.700 angajați (Dec 31, 2014) și este prezentă în mai mult de 100 țări.

Note personale (Personal notes)

Area for personal notes with horizontal dashed lines.

PARTENER DE PLATINĂ

Alcon

a Novartis company

PARTENERI DE AUR

BAUSCH + LOMB
See better. Live better.

VALEANT
Healthcare

ALLERGAN
ophthalmology

PARTENERI DE ARGINT

farmatin
vivere et videre

ROMGER General
distribuitor de echipamente medicale

ZEISS

Théa

Santen

PARTENERI DE BRONZ

SIFI
EyeCare Together

optimed

arguro

PARTENERI

Protejează Retina
MacuShield

BIOSCOFT
a company of **Q&Q group**

MTI
Dedicated to health.

EUROMEDEX
The Experts in Health

RefrAria

Rayner
Your skill. Our vision.

OFTATYPE

SOVER
OPTICA

UNIMED PHARMA

freedomIO

EuroIbris

MVO Medical Vision
Optix Grup

AUTOKLASS

Bayer HealthCare

SPEKTRUM
Optix